

# АНГИОЛОГИЯ И СОСУДИСТАЯ ХИРУРГИЯ

СОГЛАСИТЕЛЬНЫЙ  
ДОКУМЕНТ

СОВРЕМЕННЫЕ  
КОНЦЕПЦИИ ЛЕЧЕНИЯ  
АРТЕРИОВЕНОЗНЫХ  
АНГИОДИСПЛАЗИЙ



Издательство  
АНГИОЛОГИЯ ИНФО

ANGIOLOGY  
AND VASCULAR  
SURGERY  
2015

**РОССИЙСКОЕ ОБЩЕСТВО АНГИОЛОГОВ И СОСУДИСТЫХ ХИРУРГОВ  
АССОЦИАЦИЯ СЕРДЕЧНО-СОСУДИСТЫХ ХИРУРГОВ РОССИИ  
РОССИЙСКОЕ НАУЧНОЕ ОБЩЕСТВО РЕНТГЕНЭНДОВАСКУЛЯРНЫХ ХИРУРГОВ  
И ИНТЕРВЕНЦИОННЫХ РАДИОЛОГОВ  
АССОЦИАЦИЯ ФЛЕБОЛОГОВ РОССИИ**

**СОГЛАСИТЕЛЬНЫЙ ДОКУМЕНТ**

**СОВРЕМЕННЫЕ КОНЦЕПЦИИ ЛЕЧЕНИЯ  
АРТЕРИОВЕНОЗНЫХ АНГИОДИСПЛАЗИЙ**

Российское общество ангиологов и сосудистых хирургов  
Ассоциация сердечно-сосудистых хирургов России  
Российское научное общество рентгенэндоваскулярных хирургов и интервенционных радиологов  
Ассоциация флебологов России

## **СОВРЕМЕННЫЕ КОНЦЕПЦИИ ЛЕЧЕНИЯ АРТЕРИОВЕНОЗНЫХ АНГИОДИСПЛАЗИЙ (МАЛЬФОРМАЦИЙ)**

### **СОГЛАСИТЕЛЬНЫЙ ДОКУМЕНТ**

**Председатель Профильной комиссии по сердечно-сосудистой хирургии  
Экспертного совета Минздрава РФ: академик РАН и РАН Л.А. Бокерия**

**Экспертная группа по подготовке рекомендаций  
Председатель экспертной группы: академик РАН А.В. Покровский**

**Ответственный секретарь: проф. Дан В.Н. (Москва)  
Ответственный исполнитель: д.м.н. Сапелкин С.В. (Москва)**

**Члены экспертной группы:** проф. Аракелян В.С. (Москва), проф. Богачев В.Ю. (Москва), проф. Бубнова Н.А. (Санкт-Петербург), проф. Дан В.Н. (Москва), проф. Кармазановский Г.Г. (Москва), проф. Карпенко А.А. Новосибирск, проф. Кательницкий И.И. (Ростов-на-Дону), член-корр. РАН Коков Л.С. (Москва), проф. Купатадзе Д.Д. (Санкт-Петербург), д.м.н. Малинин А.А. (Москва), Акад. РАН Покровский А.В. (Москва), проф. Поляев Ю.А. (Москва), к.м.н. Прядко С.И. (Москва), д.м.н. Сапелкин С.В. (Москва), проф. Тимина И.Е. (Москва), проф. Фокин А.А. (Челябинск), к.м.н. Цыганков В.Н. (Москва), проф. Шаробаро В.И. (Москва), проф. Шафранов В.В. (Москва),

Дан В.Н. – Главный научный сотрудник отделения сосудистой хирургии ФГБУ “Институт хирургии им. А.В.Вишневского” МЗ РФ, профессор.  
Аракелян В.С. – Руководитель отдела сосудистой хирургии и ангиологии НЦССХ им. А.Н. Бакулева, профессор.  
Богачев В.Ю. – Заведующий отделом ангиологии и сосудистой хирургии ГБОУ ВПО РНИМУ РНИМУ им. Н.И. Пирогова МЗ РФ, профессор.  
Бубнова Н.А. – Профессор кафедры общей хирургии Первого Санкт-Петербургского государственного медицинского университета им. акад. И. П. Павлова  
Кармазановский Г.Г. – Заведующий отделом лучевой диагностики, заведующий отделением рентгенологии и магнитно-резонансных исследований ФГБУ “Институт хирургии им. А.В.Вишневского” МЗ РФ, профессор.  
Карпенко А.А. – Руководитель центра сосудистой и гибридной хирургии Новосибирского НИИ патологии кровообращения им. акад. Е.Н.Мешалкина, профессор.  
Кательницкий И.И. – Заведующий кафедрой хирургических болезней №1 РГМУ, профессор.  
Коков Л.С. – Руководитель отделения рентгенохирургических методов диагностики и лечения НИИ скорой помощи им. Н.В.Склифосовского, Заведующий кафедрой лучевой диагностики ИПО ФГБУ ВПО “Первый МГМУ им. И.М.Сеченова” МЗ РФ, член-корр. РАН.  
Купатадзе Д.Д. – Профессор кафедры хирургических болезней детского возраста Санкт-Петербургского государственного педиатрического медицинского университета.  
Малинин А.А. – Ведущий научный сотрудник отделения венозной патологии и микрососудистой хирургии НЦССХ им. А.Н.Бакулева, д.м.н.  
Покровский А.В. – Заведующий отделением сосудистой хирургии ФГБУ “Институт хирургии им. А.В.Вишневского” МЗ РФ, акад. РАН  
Поляев Ю.А. – Заведующий отделением рентгенохирургических методов диагностики и лечения ФГБУ “Республиканская детская клиническая больница” МЗ РФ, профессор.  
Прядко С.И. – Руководитель отделения венозной патологии и микрососудистой хирургии НЦССХ им. А.Н.Бакулева, к.м.н.  
Сапелкин С.В. – Ведущий научный сотрудник отделения хирургии сосудов ФГБУ “Институт хирургии им. А.В.Вишневского” МЗ РФ, д.м.н.  
Тимина И.Е. – Руководитель отделения ультразвуковой диагностики ФГБУ Институт хирургии им. А.В.Вишневского МЗ РФ, профессор кафедры лучевой диагностики ИПО ФГБУ ВПО “Первый МГМУ им. И.М.Сеченова” Минздрава РФ.  
Фокин А.А. – Заведующий кафедрой хирургии ФДО Южно-Уральского государственного медицинского университета, профессор  
Цыганков В.Н. – Руководитель отделения рентгенохирургических методов диагностики и лечения ФГБУ “Институт хирургии им. А.В.Вишневского” МЗ РФ, доцент кафедры лучевой диагностики ИПО ФГБУ ВПО “Первый МГМУ им. И.М.Сеченова” Минздрава РФ, к.м.н.  
Шаробаро В.И. – Заведующий отделением реконструктивной и пластической хирургии ФГБУ “Институт хирургии им.А.В.Вишневского” МЗ РФ, профессор.  
Шафранов В.В. – Профессор кафедры детской хирургии ГБОУ ВПО РНИМУ РНИМУ им. Н.И. Пирогова МЗ РФ.

## СОДЕРЖАНИЕ

Список сокращений .....	4	Сцинтиграфия .....	13
<b>ВВЕДЕНИЕ</b>		Ангиография .....	14
Актуальность проблемы .....	5	Современный метод диагностики: МРТ с динамическим контрастным усилением (МРТ-ДКУ) .....	14
<b>ОПРЕДЕЛЕНИЯ</b> .....	5	Дифференциальный диагноз с приобретенными артериовенозными фистулами .....	14
<b>ТЕРМИНОЛОГИЯ</b> .....	5	Дифференциальный диагноз .....	14
Артериовенозные фистулы и артериовенозные дисплазии .....	5	<b>РЕКОМЕНДАЦИЯ</b> .....	14
Артериовенозные дисплазии с наличием или отсутствием «центрального очага» .....	6	<b>РЕКОМЕНДАЦИЯ</b> .....	14
<b>КЛАССИФИКАЦИИ</b> .....	6	<b>ЛЕЧЕНИЕ: ОСНОВНЫЕ ПРИНЦИПЫ</b> .....	15
Модифицированная Гамбургская классификация сосудистых мальформаций .....	7	<b>РЕКОМЕНДАЦИЯ</b> .....	15
Классификация ISSVA .....	7	Общие принципы .....	15
Классификация артериовенозных мальформаций Schöbinger .....	7	<b>ЛЕЧЕНИЕ: ХИРУРГИЧЕСКАЯ СТРАТЕГИЯ</b> .....	15
<b>ЭПИДЕМИОЛОГИЯ</b> .....	8	Общие понятия .....	15
<b>ЭТИОЛОГИЯ, МОЛЕКУЛЯРНО-ГЕНЕТИЧЕСКИЕ ОСОБЕННОСТИ</b> .....	8	Резекционные вмешательства .....	16
<b>ПАТОФИЗИОЛОГИЯ И КЛИНИЧЕСКАЯ КАРТИНА</b> .....	9	Хирургическое лечение АВД при поражении верхних конечностей .....	16
Эволюционные/клинические особенности связаны с показателями генетической экспрессии и активности предшественников эндотелиальных клеток .....	9	<b>РЕКОМЕНДАЦИЯ</b> .....	17
Эволюционные/клинические особенности между спорадическими и синдром-ассоциированными АВД .....	9	<b>ЭНДОВАСКУЛЯРНОЕ ЛЕЧЕНИЕ</b>	
Гемодинамические изменения и клиническое течение .....	9	Введение .....	17
Основные гемодинамические феномены при АВД .....	10	Эмболизирующие агенты .....	17
Период компенсации .....	10	Спирали .....	17
Период декомпенсации .....	10	<b>РЕКОМЕНДАЦИЯ</b> .....	17
<b>ДИАГНОСТИКА</b>		Жидкости .....	18
Общая оценка .....	11	NBCA (N-бутилцианоакрилат) .....	18
Кожные проявления .....	11	Опух .....	18
<b>ИССЛЕДОВАНИЯ</b> .....	12	Тетрадецил сульфата натрия (STS) .....	18
Основные цели инструментальных методов исследований сформулированы ниже .....	12	Доксициклин и блеомицин .....	18
Ультразвуковые методы исследования .....	12	Полиметиметакрилат (PMMA) .....	18
Магнитно-резонансная томография и компьютерная томография .....	13	Абсолютный алкоголь .....	19
		Выбор эмболизирующих субстанций .....	20
		<b>РЕКОМЕНДАЦИЯ</b> .....	20
		Применение эндографтов и стентов с покрытием .....	20
		Пластическая хирургия в лечение АВД лица и шеи .....	20
		Трофические нарушения при АВД .....	21
		Лазерное лечение .....	22
		Медикаментозное лечение .....	22
		Прогноз при АВД .....	22
		<b>ЗАКЛЮЧЕНИЕ</b> .....	23
		Литература .....	23

## СПИСОК СОКРАЩЕНИЙ

АВД – артериовенозные дисплазии	УЗДГ – ультразвуковая доплерография
АВФ – артериовенозная фистула	ЦДК – цветное доплеровское картирование
АМ – артериальные мальформации	ЧОЭК – частота обновления эндотелиальных клеток (англ. термин ECTR)
ВМ – венозные мальформации	ACVRL1 – активин-рецепторная киназа-1
ДС – дуплексное сканирование	ENG – эндоглин
КМ – капиллярные мальформации	EVOH – кополимер этилена и винилалкоголя
КТ – компьютерная томография	DMSO – диметилсульфоксид
КТА – компьютерно-томографическая ангиография (КТ с контрастированием)	HGF – фактор роста гепатоцитов
КАВМ – капиллярные артериовенозные мальформации	HIF-1 – гипоксия-индуцирующий фактор
КВМ – капиллярные венозные мальформации	mRNA – матричная рибонуклеиновая кислота
КЛАВМ – капиллярно-лимфатические артериовенозные мальформации	Nd-YAG – алюмо-иттриевый гранат (YAG), легированный ионами неодима (Nd)
КЛВМ – капиллярно-лимфатические венозные мальформации	NBCA – N-бутилцианокрилат
КЛМ – капиллярно-лимфатические мальформации	Опух – полимеризующий агент
ЛМ – лимфатические мальформации	PMMA – полиметиметакрилат
МРА – магнитно-резонансная ангиография	PTEN – фосфатазотензин
МРТ-ДКУ – магнитно-резонансная томография с динамическим контрастным усилением	RASA-1 мутации – мутации гена RASA-1 (причина капиллярных и артериовенозных мальформаций некоторых локализаций)
НСА – наружная сонная артерия	PWS – синдром Паркс Вебера
ОПС – общее периферической сопротивлени	SDF-1 – стромальный дериватный клеточный фактор
ОЦК – объем циркулирующей крови	STS – тетрадецилсульфат натрия
ПВА – поливинилалкоголь	TGF – тканевой фактор роста
РЭО – рентгеноэндоваскулярная окклюзия	VEGF –сосудистый эндотелиальный фактор роста
ТПСЛ – трансартериальная перфузионная скантинграфия легких	WT1 – опухоль Вильмса
	VGf – сосудистый фактор роста

## ВВЕДЕНИЕ

### АКТУАЛЬНОСТЬ ПРОБЛЕМЫ

Данные клинические рекомендации, предназначенные для специалистов и профессионалов в области обследования и лечения артериовенозных ангиодисплазий (АВД), базируются на принципах доказательной медицины, современных литературных данных и мнении специалистов, имеющих многолетний опыт работы в этом направлении. Согласительный документ отличается широтой изложения и включает в себя как уже доказанные утверждения, так и данные о перспективных направлениях.

За последнее десятилетие мы стали свидетелями быстрого прогрессивного развития как диагностических, так и малоинвазивных эндоваскулярных лечебных методик в этой области. Значительно улучшились визуализационные возможности радионуклидной сцинтиграфии, ультразвука, компьютерной томографии (КТ), компьютерно-томографической ангиографии (КТА) и магнитно-резонансных методов исследования. Достигнутый прогресс в эндоваскулярной терапии дал возможность оказывать высокотехнологичную помощь пациентам с сосудистыми заболеваниями (в том числе и с сосудистыми аномалиями) при различной анатомической локализации.

Несмотря на достаточную редкость АВД вариабельность патологических процессов при этом весьма разнообразна. Осведомленность практических врачей на местах ограничивается достаточно часто постановкой диагноза ангиодисплазии и знанием крупных центров, куда можно направить пациента для оказания квалифицированной помощи. Ником образом, не стремясь изменить сложившуюся в медицине систему, нам кажется, что основная задача этого документа донести до практической хирургии тот огромный опыт, накопленный ведущими российскими специалистами по этой проблеме. Последние годы показывают быстрое развитие эволюции тактических взглядов с учетом открывающихся новых возможностей научно-технического прогресса.

Лечение таких пациентов в настоящее время целесообразно проводить в специализированных центрах, где есть возможность регулярного наблюдения и лечения командой высококвалифицированных врачей. При таком подходе врачи разных специальностей — эндоваскулярные хирурги, сосудистые и пластические хирурги, ангиологи, педиатры, анестезиологи — работая совместно, обеспечивают воплощение в практику концепции мультидисциплинарного подхода. При этом каждый специалист вносит свой вклад в общее дело. Лечение пациентов на регулярной основе позволяет повышать уровень оказания медицинской помощи, оптимизируя лечебную тактику.

Нельзя не подчеркнуть, что ангиодисплазии представляют собой одну из наиболее сложных проблем в хирургической практике. Скоропалительная лечебная тактика в этой ситуации может вести к серьезным осложнениям и неблагоприятным исходам. Наш практический опыт доказывает, что многих тактических ошибок, предпринятых на первоначальном этапе лечения, можно было бы избежать при соблюдении врачами определенных четко обозначенных рекомендаций.

Эксперты понимают, что часть рекомендаций могут быть не совсем применимы в практике определенных учреждений в силу ограниченного доступа к высоко-

технологичным методам лечения. Поэтому экспертный совет объединил наиболее важные положения в этой области с целью формулировки наиболее современных и тщательных положений, базирующихся на доступных научных знаниях.

### ОПРЕДЕЛЕНИЯ

Артериовенозные дисплазии (АВД) (= артериовенозные мальформации (АВМ)) являются одним из вариантов врожденных сосудистых пороков, развивающихся в результате дефекта развития артериальной и венозной системы в процессе онтогенезе с формированием прямых сообщений между сосудами различного диаметра или сетчатой структуры из мельчайших капилляров (ангиоматозные ткани, «центральный очаг мальформации» или англ. «nidus»). Данное поражение характеризуется шунтированием крови с высокими скоростными характеристиками из артериального в венозный отдел сосудистой системы через фистулы различного калибра, отличается большим разнообразием клинических проявлений и сопровождается в ряде случаев тяжелым нарушением кровообращения в той или иной области.

В последние годы среди сосудистых хирургов заметно возрос интерес к данной патологии, что обусловлено как большим желанием понять и объяснить патогенетические процессы на более тонком уровне, так и желанием максимально использовать возможности современной медицины для разработки стратегии диагностики и лечебной тактики. Длительное время эта патология рассматривалась как казуистическое заболевание, а среди врачей существовал не совсем обоснованный пессимизм по отношению как к консервативному, так и хирургическому лечению. И лишь в последние годы на фоне общего прогресса в ангиологии и ангиохирургии были достигнуты и значимые результаты в изучении проблемы пороков развития сосудов и лечения этой тяжелой категории пациентов.

Вне зависимости от наличия или отсутствия ангиоматозных тканей все АВД характеризуются высокоскоростным потоком через микро- или макрофистулы между артериями и венами. С учетом имеющегося артериовенозного шунтирования клиническая симптоматика при АВД отличается чрезвычайной вариабельностью с непредсказуемым клиническим исходом с осложненным анатомическим, патофизиологическим и гемодинамическим статусом. Гемодинамические изменения отмечаются как в центральном так и периферическом отделах, затрагивая при этом артериальную, венозную и лимфатическую систему. Такие изменения дают основание называть АВД комплексным типом врожденных мальформаций с наиболее значимым поражением артериальных и венозных сосудов. Это может вести к появлению целого ряда осложнений: сердечная недостаточность, артериальная недостаточность (критическая ишемия, гангрена), хроническая венозная недостаточность в дистальных отделах с сопутствующей ей лимфатической гипертензией. Эти изменения являются причиной повреждения окружающих тканей и органов при наличии определенной клинической симптоматики и сопровождаются высокой частотой рецидивов после проведенного лечения.

### ТЕРМИНОЛОГИЯ

Терминология, используемая в общемедицинской литературе, является неспецифичной и часто запутанной. Термин «АВД» неспециалистами часто использовался для обозначения всей группы врожденных сосудистых



мальформаций. Но это, конечно же, не соответствует действительности. Очень часто АД смешивают с гемангиомами, которые некоторые авторы могут включать в группу «сосудистые мальформации», но с учетом имеющегося опухолевого компонента их лучше всего описывать с использованием классификации ISSVA. Гемангиомы и другие сосудистые опухоли имеют ярко выраженную клиническую картину, этиология, гистологию и патофизиологию и поэтому не совсем правильно объединять их вместе с врожденными сосудистыми мальформациями. Классификация ISSVA наиболее распространена в детской хирургии.

### **Артериовенозные фистулы и артериовенозные дисплазии**

Все АД являются «фистулезными» поражениями вне зависимости от того, имеется ли «центральный очаг мальформации» или нет. Вследствие применения классификации ISSVA (очень популярной в детской хирургии), где АД были разделены на «артериовенозные фистулы» (АВФ) и «артериовенозные мальформации» (АВМ), многие стали ошибочно использовать термин АД по отношению к тем типам поражений, где шунтирование определялось лишь на уровне капилляров.

Придерживаясь этой концепции, многие специалисты интерпретировали термин «фистулезные» как прямые сообщения (коммуникации) без наличия центрального очага сброса, тогда как термин «нефистулезные» применялся по отношению к поражениям с четко определяемым таким очагом. Однако невозможно себе представить свободное шунтирование крови для формирования высокоскоростных мальформаций, соответственно можно утверждать, что АД без фистулезных сообщений между артериями и венами НЕ СУЩЕСТВУЕТ.

Принимая во внимание эмбриологическую сущность АД вследствие нарушения различных стадий эмбриогенеза, можно утверждать, такого понятия, как «нефистулезная форма АВМ», нет. Все АД по своей природе являются «фистулезными».

Термин «артериовенозная фистула» по классификации ISSVA является эквивалентом «тункулярной» формы АД без наличия «центрального очага». Примером подобного поражения является Боталлов проток или легочные АД в соответствии с Гамбургской классификацией. Термин АВМ в классификации ISSVA эквивалентен экстратункулярной форме артериовенозной мальформации с наличием «центрального очага» (по Гамбургской классификацией).

### **Артериовенозные дисплазии с наличием или отсутствием «центрального очага»**

Термин «nidus» (центральный очаг мальформации) был предложен радиологами для описания большого количества (пучка) мелких артериовенозных соустьев/шунтов, заполняющихся контрастом при ангиографии или других методах визуализации. Он **не является** гистологическим термином. Естественно «центральный очаг» не является анатомическим/патофизиологическим образованием, это описательное обозначение конгломерата сосудов, формирующих АД.

«Центральный очаг» всегда представлен при экстратункулярных поражениях и только нестволовые формы АД могут иметь такое образование, представляющее собой сеть диспластических пульсирующих извитых сосудов между артериями и венами. При артериовенозном поражении он поддерживается диффузными множественными мелкими фистулами в отличие от

тункулярной формы, где имеются крупные единичные артериовенозные свищи.

С другой стороны, тункулярные формы АД наряду с прямыми сообщениями между артериями и венами могут иметь «центральный очаг» на ангиограмме. Более подробное описание будет приведено в разделе, посвященном классификации экстратункулярных форм АД.

### **КЛАССИФИКАЦИИ**

Старые нозологические и терминологические описания врожденных сосудистых пороков не давали четкой дифференциации об анатомическом, патофизиологическом или клиническом представлении различных форм ангиодисплазий (например, синдром Клиппель-Треноне, Паркс-Вебера). Для клиницистов, в первую очередь, требуется классификация с возможностью постановки точного диагноза, что должно в конечном итоге определять и лечебную стратегию.

Malan E. и Puglionisi A. (1964) впервые предложили классификацию, дав разделение между артериальными, венозными и комбинированными ангиодисплазиями. Это впоследствии стало базисом для создания двух наиболее известных и используемых зарубежных классификаций: Гамбургской и ISSVA. Эти схемы описывают морфологические различия между поражениями с задействованными крупными сосудами, часто с наличием прямых артериовенозных соустьев (тункулярная форма) и вариантами, представленными на периферии сосудистого русла, по отношению к которым первоначально применялся термин «артериовенозные ангиомы».

Для того чтобы избежать путаницы с термином «ангиома» (или «гемангиома») Belov St. во время Гамбургского консенсусного совещания в 1988 г. для обозначения АД с наличием ангиоматоза в отличие от тункулярных дефектов повторно ввел в практику уже знакомый эмбриологический термин «экстратункулярный» (термин впервые использован еще в работах Sabin F.R. в 1917 г.).

Введение термина «экстратункулярный» решило проблему с не совсем правильным использованием в клинике ангиодисплазий таких терминов как «ангиома» и «гемангиома». Соответственно в нашей клинической практике эти термины не применяются.

Первопричина морфологических различий между двумя группами мальформаций (тункулярные и экстратункулярные) объясняется эмбриологическими механизмами нарушения в формировании сосудистой системы во время различных стадий эмбриогенеза. Данные «поломки» могут произойти как на ранних стадиях, где присутствуют примитивные сосудистые структуры (стадия ретикулярной сети), так и на более поздних сроках, где они превращаются в образования стволового типа.

Экстратункулярные формы имеют высокий потенциал прогрессирования/рецидивирования в отличие от тункулярных поражений, для которых это не характерно. В соответствии с эмбриологической концепцией прогрессирование АД связано с типом эндотелиальных клеток, представляющих собой остатки примитивной капиллярной сети, сохраняющей способность к пролиферации с часто непредсказуемым биологическим поведением.

Новый термин, ставший основой модифицированной Гамбургской классификации, базируется на эмбриологической характеристике врожденных пороков развития сосудов (Табл. 1).

Таблица 1

**Модифицированная Гамбургская классификация сосудистых мальформаций**

Основная классификация, базирующаяся на доминирующем сосудистом компоненте:

- Преобладающий артериальный дефект
- Преобладающий венозный дефект
- Преобладающее артериовенозное шунтирование
- Преобладающий лимфатический дефект
- Преобладающая микрососудистая/капиллярная мальформация
- Комбинированные сосудистые дефекты

Субклассификация, базирующаяся на эмбриологической стадии и объеме поражения:

- Экстратрунккулярная форма – формирование артериовенозного ангиоматоза
- Инфильтративная, диффузная
- Ограниченная, локализованная
- Трунккулярная – прямые артериовенозные соустья
- Глубокие артериовенозные соустья
- Поверхностные артериовенозные соустья

Mulliken J.V. в своих работах впервые предложил выделить гемангиомы из раздела «сосудистые мальформации». Гемангиомы – это истинные сосудистые опухоли часто с доброкачественным течением и имеющие четкие отличия от ангиодисплазий. Он также предложил новую классификацию врожденных сосудистых мальформаций, созвучную с Гамбургским консенсусом с подразделением поражений по типу кровотока: низко- и высокоскоростные поражения в классификации ISSVA (Табл. 2).

Таблица 2

**Классификация ISSVA****СОСУДИСТЫЕ МАЛЬФОРМАЦИИ**

- Высокоскоростные
  - Артериальные мальформации (АМ)
  - Артериовенозные мальформации (АВМ)
  - Артериовенозная фистула (АВФ)
- Низкоскоростные
  - Капиллярные мальформации (КМ) (винные пятна, телеангиэктазия, ангиокератома)
  - Венозные мальформации (ВМ)
  - Лимфатические мальформации (ЛМ)
  - Комбинированные сосудистые мальформации (КВМ, КЛМ, КЛВМ, КАВМ, КЛАВМ)

**СОСУДИСТЫЕ ОПУХОЛИ**

- Инфантимальная гемангиома
- Врожденная гемангиома
- Другие

Эти две классификационные системы, базирующиеся на Гамбургском консенсусе, заменили старую эпонимическую систему описания ангиодисплазий, дав толчок для последующего создания лечебных стратегий при мальформациях. Для этих целей впоследствии были предложены и специальные рабочие схемы: классификация Schöbinger и артериографическая. Классификация Schöbinger описывает АВМ как различные стадии процесса, концентрируясь на клиническом статусе пациента с приведением практических рекомендаций по выбору наиболее удачного времени для проведения лечения.

Таблица 3

**Классификация артериовенозных мальформаций Schöbinger**

- Стадия I – ПОКОЙ.** Покраснение кожи, гипертермия, артериовенозное шунтирование при доплеровском исследовании. АВМ может скрываться под маской капиллярной мальформации или гемангиомы в стадии регресса.
- Стадия II – ЭКСПАНСИЯ.** Стадия I + увеличение в размерах сосудов, дрожание, усиление пульсации, расширение и извитость вен.
- Стадия III – ДЕСТРУКЦИЯ.** Стадия II + трофические нарушения, язвы, кровотечения. Возможен лизис костной ткани.
- Стадия IV – ДЕКОМПЕНСАЦИЯ.** Стадия III + проявления сердечной недостаточности с увеличенным сердечным выбросом и гипертрофией левого желудочка.

Артериографическая классификация АД была предложена для классификации экстратрунккулярных АД, локализующихся на туловище и конечностях, базируясь на артериографическом понятии «центральный очаг» (Рис. 1). Поражения разделены на три типа: тип I (артериовенозные фистулы), тип II (артериоловенозные фистулы) и тип III (артериоловеноулярные фистулы).

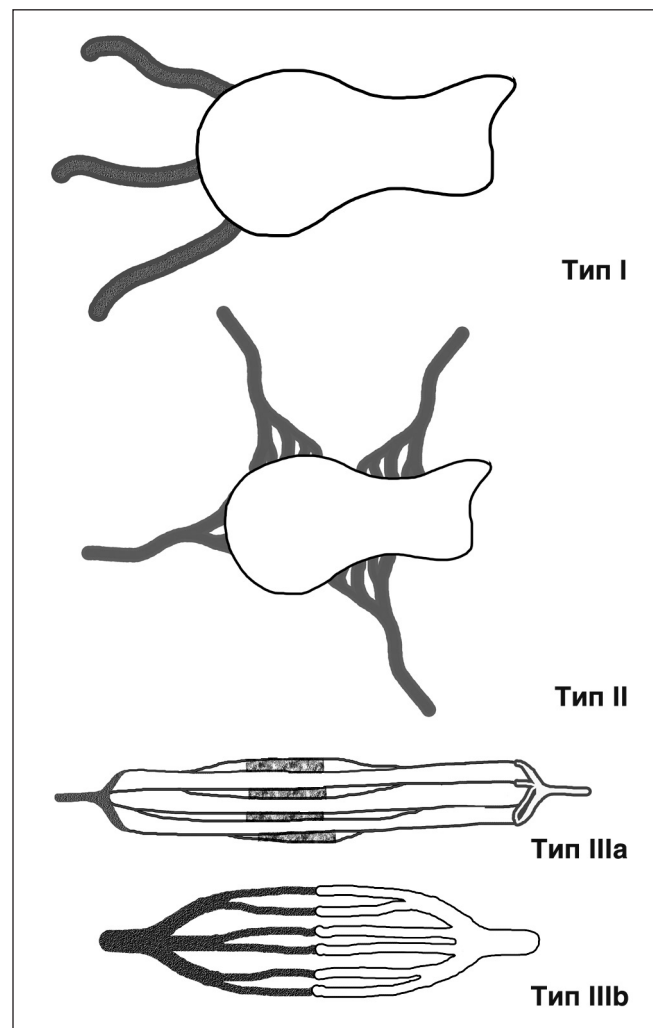


Рис. 1. Артериографическая классификация ангиодисплазий.



Все три типа поражения имеют радиологическое отображение «центрального очага» мальформации, представляющее из себя примитивную ретикулярную сеть мелких диспластических сосудов, которые не достигают зрелости капилляров. Артериографическая классификация, будучи созвучной с эмбриологической, дает нам данные для выбора лечебной стратегии экстратрунккулярных АВД.

Она полезна и в оценке результатов эндоваскулярного лечения. Частота полной окклюзии или облитерации выше при артериовенозных и артериоловенозных поражениях и ниже при артериоловеноулярных мальформациях.

Обычно, артериоловеноулярные мальформации требуют при проведении лечения прямого доступа к «центральному очагу» через прямую пункцию, тогда как при двух других типах поражения может быть использован трансартериальный или трансвенозный доступ.

В дополнении к Гамбургской классификации Дан В.Н. в своей классификации (1989) предлагает дополнительно при АВД форме на основании данных клинического и ангиографического исследования выделять микро- и макрофистулезную форму, а также дополнительно указывать в диагнозе факт наличие ангиоматоза. Это имеет важнейшее значение для принятия конкретных практических решений.

## ЭПИДЕМИОЛОГИЯ

Большинство современных доступных данных о частоте встречаемости АВД посвящены поражениям с цереброспинальной локализацией. Данные формы встречаются редко и обычно не диагностируются до проявления клинических симптомов, что обычно случается в возрасте 20–40 лет. В США примерно 250 тыс. чел. имеют АВД, при этом заболевание у женщин встречается в два раза чаще.

Тем не менее, распространенность периферических АВД, являющихся наименее распространенным типом ангиодисплазий, составляет от 5–10% до 15–20%. Большинство же ангиодисплазий представляют собой венозные или лимфатические формы.

В структуре АВД преобладают экстратрунккулярные формы с формированием ангиоматозных тканей. Трунккулярные (стволовые) формы распространены значительно реже и бывают представлены, как правило, прямыми артериовенозными сообщениями между сосудами таза, а также между бедренными сосудами. Они представляют собой исключительно фистулезные поражения без наличия «центрального очага», имея определенное сходство с открытым артериальным протоком или артериовенозными легочными фистулами.

Кроме вышеописанных половых различий, других особенностей (расовых, демографических, связанных с условиями среды) по отношению к АВД не приводится.

## ЭТИОЛОГИЯ, МОЛЕКУЛЯРНО-ГЕНЕТИЧЕСКИЕ ОСОБЕННОСТИ

В настоящее время достигнут определенный прогресс в генетическом изучении ряда ангиодисплазий, по отношению к которым доказано наличие определенных генных мутаций.

Эти исследования еще не закончены, но они дают лучшее понимание патологических процессов, ведущих к появлению дефектов сосудистой системы с наличием артериовенозного шунтирования и высокоскоростного кровотока в тканях. Существует определенная надежда, что дополнительно полученные данные в будущем дадут

возможность построить новую более логичную классификацию АВД.

Тенденция к росту экстратрунккулярных АВД может быть объяснена с позиций генетических теорий, базирующихся на генных мутациях в тканях. Обнаружение подобных генов при некоторых видах дефектов может способствовать более точной постановке диагноза, но для понимания этого механизма необходимо проведение дополнительных научных исследований.

Существуют несколько передающихся по наследству генетических мутаций, имеющих предрасположенность к развитию, в т.ч. и сосудистых поражений у последующих поколений. Синдром Osler-Weber-Rendu (врожденная геморрагическая телеангиоэктазия), синдром «голубого пузырчатого невуза» (синдром Bean), мутация RASA 1, PTEN мутации имеют генетическую базу для проявляющихся впоследствии сосудистых поражений. Когда основной механизм не совсем понятен, возможно наличие нескольких мутаций, ответственных за появление АВД.

Врожденная геморрагическая телеангиоэктазия является наиболее изученным наследуемым состоянием, связанным с мутацией в генах, кодирующих активин-рецепторную киназу-1 (ACVRL1), эндоглин (ENG), тканевой фактор роста (TGF). Это аутосомно-доминантная мутация ведет к возникновению телеангиоэктазий на слизистой и кожных покровах. Помимо этого, АВД могут встречаться в мозге, легких и печени. Сосудистые поражения с течением времени прогрессируют, большинство подобных АВД диагностируется во взрослом возрасте. Несмотря на то, что ангиоархитектоника поражения весьма вариабельна, большой процент телеангиоэктатических дисплазий представляют из себя артериовенозные фистулы с имеющимся вариксом, образующимся из непосредственно дренирующих вен. Наилучшие результаты лечения у этих пациентов достигаются с применением ингибиторов ангиогенеза, например, бевацизумаб (Авастин).

RASA1 мутация вызывает другую аутосомно-доминантную патологию. Имеющие ее члены семьи могут иметь капиллярную мальформацию, круглую или овальную по форме, розовую или красную по цвету, иногда с бледным ореолом по окружности. Возможно возникновение АВД или сочетание с вышеописанной капиллярной мальформацией. Излюбленная локализация при этом поражении — мозг, спина, лицо и конечности. Интракраниальные АВМ могут быть типичными артериовенозными (или артериоловенозными) образованиями, связанными с мягкой мозговой оболочкой. Еще одним типичным проявлением при этой мутации является наличие большого варикса, дренирующего кровь из артериовенозного соустья и включающего в себя аневризматическое расширение вены Галена.

Синдром Parkes Weber (PWS) также ассоциируется с RASA1 мутацией. У этой категории пациентов АВД обычно представляет собой диффузное мелкососудистое поражение мышц или подкожных тканей конечностей со значительным расширением дренирующих вен и относительно пропорциональным ростом окружающих тканей. Пораженные мышцы, кости и подкожно-жировая клетчатка симметрично и пропорционально увеличиваются в объеме. Отмечается увеличение сердечного выброса, регистрируются нарушения лимфатического оттока. Пациенты с синдромом Parkes Weber без дополнительных капиллярных мальформаций обычно не имеют подобной мутации. Необходимо помнить и о возможном наличии у пациентов с АВД различных

опухолевых процессов, включая базальную клеточную карциному или невральные опухоли.

PTEN мутации являются ответственными за возникновение избыточного роста, например синдром Cowden или Bannan Riley Ruvacalba. Такой термин, как PTEN гамартома, применяется к поражениям с локальным избыточным ростом, включающим в себя артериовенозные мальформации. Диагноз может быть предположительно поставлен при наличии макроцефалии, множественных бледных веснушек, ассиметричного роста с экзотипическим отложением жира. Наиболее часто встречающаяся при этом локализация АВД — мышцы конечностей по ходу позвоночника, краниальные (дуральные) поражения. Большой процент пациентов при этом имеет множественные поражения. Ангиоархитектоника характеризуется артериовенозным поражением с дилатацией расширенных вен. АВД при этом являются агрессивными, эмболизации при этом технически очень трудновыполнимы или даже невозможны.

Генетическая теория помогает объяснить морфогенез только ряда групп АВД. Без сомнения, в ближайшем будущем будут найдены новые данные по пониманию механизмов генетических мутаций.

## ПАТОФИЗИОЛОГИЯ И КЛИНИЧЕСКАЯ КАРТИНА

*Частота обновления патологических эндотелиальных клеток при АВД сравнима с подобными процессами при других сосудистых мальформациях с нормальным клеточным циклом.*

Различия в экспрессии различных структурных протеинов и ангиогенных факторов можно отметить при различных сосудистых аномалиях.

Mulliken J.B. и Slowacki J. разделяли сосудистые мальформации в детской практике, основываясь на клеточных характеристиках, в частности за основу был принят такой показатель, как частота обновления эндотелиальных клеток (ЧОЭК, англ. термин ECTR). Они выделяли гемангиомы, характеризующиеся гиперактивностью эндотелиальных клеток во время пролиферативной фазы и уменьшением их активности в дальнейшем в период инволютивной фазы. Сосудистые мальформации при этом характеризовались нормальным показателем ЧОЭК (сравнимым с ЧОЭК нормальных сосудов).

В последние 10 лет исследования в этой области с изучением роли предшественников эндотелиальных клеток дали новое видение молекулярных аспектов АВД.

Первоначально обнаружено, что ЧОЭК в случае АВД значительно выше, чем у нормальных сосудистых клеток (по сравнению с контролем средний индекс Ki-67 выше для сосудов при наличии АВД с примерно семикратным превышением числа функционирующих эндотелиальных клеток).

Дополнительно было показано, что в центре АВД имеется повышенная экспрессия стромального дериватного клеточного фактора (SDF-1), в то время как его экспрессия в нормальных сосудах отмечается крайне редко. Это доказывает, что предшественники эндотелиальных клеток могут играть определенную роль в поддержании активного сосудистого ремоделирования совместно с «центральным очагом» мальформации.

Наконец, экспрессия факторов mRNA, которые увеличивают число предшественников эндотелиальных клеток, VEGF, SDF-1 $\alpha$ , фактор роста гепатоцитов (HGF) и гипоксия-индуцирующий фактор-1 (HIF-1) демонстрирует определенные различия в стадии II и III по классификации Schöbinger. Более высокая стадия

АВМ характеризуется повышенной экспрессией предшественников эндотелиальных клеток и факторов, стимулирующих увеличение их числа, поэтому неоваскуляризация с участием этих клеток является важным фактором, ответственным за эволюцию АВМ.

*Эволюционные/клинические особенности связаны с показателями генетической экспрессии и активности предшественников эндотелиальных клеток*

В то время как в ранних работах Mulliken J.B. было показано, что рост ангиодисплазий не связан с клеточной пролиферацией, более поздние данные показали, что клеточная пролиферация и регуляция матричными металлопротеиназами при этом все же присутствует, что характерно обычно для симптомных АВД. Эта новая концепция открывает путь к развитию фармакотерапевтической стратегии для лечения сосудистых мальформаций.

*Эволюционные/клинические особенности между спорадическими и синдром-ассоциированными АВД*

АВД без подтвержденных генетических мутаций рассматриваются как спорадические, но не исключено, что в будущем у многих из них будет доказано наличие генетических аномалий. АВД у пациентов с RASA1 мутацией протекают, как правило, относительно стабильно, хотя симптоматика напрямую связана с анатомической локализацией поражения. Например, поражение центральной нервной системы ведет за собой значимый эффект поражения с возможностью кровотечений.

При синдроме Parkes Weber наблюдается низкая скорость прогрессии АВД, если сравнивать со спорадическими поражениями конечностей у детей. Непреложным является факт, что частота ампутаций во второй или третьей декаде жизни значительно чаще у пациентов со спорадическими АВД конечностей, даже если принимать во внимание, что они обычно представляют поражения малых размеров.

Аналогичные суждения можно привести при рассмотрении с висцеральными АВД у пациентов с синдромом Rendu-Osler. Хотя кровотечения при этом синдроме возникают не так уж редко, необходимость выполнения резекционных вмешательств на кишечнике чрезвычайно мала. Однако необходимость хирургического доступа для контроля за кровотечением выше у пациентов со спорадическими АВД, чем в группе пациентов с подтвержденным синдромом врожденных геморрагических телеангиоэктазий.

Наиболее агрессивно ведут себя АВД при наличии PTEN мутаций. В этом случае можно наблюдать не только быстрое прогрессирование АВД после эмболизаций или резекционных вмешательств, но и появление новых локализаций поражения. Симптоматика значительно часто ассоциирует с вариабельным течением PTEN гамартоты, весьма отличной от клиники АВД той же локализации.

*Гемодинамические изменения и клиническое течение*

Кровоснабжение тканей в организме человека между сердцем и тканями осуществляется опосредованно через систему капилляров. В том случае, когда нарушается функционирование данной системы, мы отмечаем ответную реакцию со стороны трех основных звеньев сосудистой системы — артерий, вен и лимфатических сосудов.

Вследствие наличия патологического артериовенозного шунтирования нарушается основная функция системы капилляров — поддержание точного баланса между высоким давлением крови со стороны артерий

и низким давлением в венозной системе. при этом с уменьшением тканевой перфузии венозное давление повышается.

Однако в организме человека могут присутствовать артериовенозные соустья, не являющиеся патологическими. Такие соустья, будучи физиологическими структурами, присутствуют на кончиках пальцев, в твердой мозговой оболочке, языке.

АВД, являясь редкой, комплексной структурой, замыкает по короткому кругу поток крови между артериальной системой с высоким давлением на венозную систему с низким давлением. Данное патологическое соединение (артериовенозная мальформация/фистула) между двумя отделами с разными показателями давления вызывает компенсаторный ответ для минимизации гемодинамических нарушений.

#### **Основные гемодинамические феномены при АВД:**

1. Обкрадывание тканей, располагающихся дистально по отношению к зоне сброса, при шунтировании крови через патологические соустья.
2. Увеличение объема циркулирующей крови (ОЦК), находящаяся в прямой зависимости от снижения общего периферического сопротивления (ОПС).
3. Появления турбулентности по обе стороны артериовенозного шунтирования вследствие изменения характеристик кровотока, изменения давления в артериальном и венозном отделах, создание условия для изменения сосудистой стенки. Турбулентность ведет к более выраженной травматизации сосудистой стенки и снижению давления в дистальном артериальном русле.
4. Одиночное соустье вызывает более выраженные изменения, чем система патологических сообщений с общей емкостью. В зоне АВД, состоящей из нескольких последовательных шунтов, объем артериального потока постепенно от шунта к шунту уменьшается, градиент артериального давления при этом не столь выражен. Изменения сосудистой стенки в этой ситуации менее выражены.
5. Воздействие АВД на показатели центральной гемодинамики более выражено, чем проксимальнее располагается зона патологического сброса.
6. Максимальное изменение кровотока и, соответственно, изменения венозной стенки отмечаются в случае, если приводящий сосуд из зоны сброса впадает в вену под прямым углом. Минимальная турбулентность регистрируется в случае, если шунт впадает в вену по ходу тока крови под острым углом.
7. Количество шунтирующей крови через зону ангиодисплазии находится в прямо пропорциональной зависимости от общей площади соустьев.

В зависимости от локализации и/или степени (размеры и объем потока) свищевого сброса в артериальной и венозной системах можно наблюдать компенсаторные изменения. Их проявления напрямую связаны и с фазой процесса (компенсация или декомпенсация):

- периферические эффекты (артериальная ишемия и венозная гипертензия);
- центральные эффекты (нарушение сердечной деятельности);
- местные эффекты (дегенеративные изменения в афферентных сосудах и венах, дренирующих АВД).

Holman E. (1949, 1962) продемонстрировал, что помимо проксимальной питающей артерии, обеспечивающей заполнение основной сосудистой емкости

при ангиодисплазии, определенный «вклад» вносит и ретроградный кровоток в дистальном сегменте артерии. Он наглядно показал, что процесс развития коллатералей значительно уменьшается в том случае, если дистальная артерия лигируется сразу за фистулой, что прекращает ретроградный кровоток в артериальном русле.

В артериях, расположенных дистально по отношению к АВД, отмечается реверсированный кровоток, а ткани ишемизируются за счет преимущественного шунтирования крови в обход капиллярного русла.

При поражении конечности наиболее выраженное развитие коллатералей отмечается при локализации патологического процесса в проксимальных отделах конечности.

Мощное развитие коллатерального кровообращения наблюдается в случае прерывания кровотока по артерии (или артериям), питающим зону АВД. Данный процесс является прогрессивным, начинаясь от зоны ангиодисплазии и затрагивая все новые и новые регионы. При лигировании афферентных артерий развитие коллатерального кровообращения замедляется.

Эти факты имеют важнейшее значение для обоснования принципов хирургического лечения АВД. При лигировании афферентных артериальных стволов, участвующих в питании зоны патологического сброса, вступают в действие гемодинамические факторы, ведущие к прогрессивному развитию выраженных коллатералей и рецидиву заболевания

#### **Период компенсации**

Повышенная насосная функция сердца может в какой-то мере способствовать поддержанию артериального потока на прежнем уровне, несмотря на низкое периферическое сопротивление в зоне артериовенозного шунтирования.

Следовательно, ишемия периферических тканей во время периода компенсации может быть устранена. В течение этого периода наблюдается увеличение сердечного выброса с последующим переполнением венозной системы и, соответственно, увеличением объема циркулирующей крови.

Венозная система по-своему реагирует на данные изменения. Негативное влияние увеличенного сердечного выброса на венозную систему первоначально компенсируется лимфатической системой. Но последняя ограничена в своей возможности вследствие уникального лимфодинамического механизма, в основе которого лежит саморегулирующаяся перистальтика с направлением движения жидкости из зоны низкого давления (интерстиций) в зону высокого давления (лимфокапилляры).

#### **Период декомпенсации**

Если компенсаторные механизмы затрагивают артериальную, венозную и лимфатическую системы без грубых нарушений их деятельности, то период декомпенсации характеризуется патофизиологическими нарушениями в вышеперечисленных системах, включая и сердечный насос.

Кровенаполнение артериальной системы в отделах, расположенных дистальнее зоны шунтирования, уменьшается, вызывая тканевую ишемию. Венозная система в этих отделах также не способна осуществлять нормальную функцию. Это ведет к нарушениям функций венозных клапанов, формированию ретроградных потоков крови и протяженного рефлюкса, затрудняющему нормальный антеградный венозный кровоток



с периферии. Все это в конечном итоге ведет к появлению и прогрессированию клиники хронической венозной недостаточности.

**Гемодинамика АД затрагивает каждый компонент артериовенозных коммуникаций, вызывая локальные, периферические и центральные эффекты. Поэтому точная информация о гемодинамике поражения, включающая в себя оценку абсолютно всех сосудов (артерий и вен в проксимальных, дистальных отделах, а также коллатерального кровообращения) при различных стадиях заболевания с оценкой динамических изменений будет являться абсолютно необходимой для выработки лечебной стратегии.**

Четкое понимание данных вышеописанных факторов, в особенности с позиций гемодинамики, является абсолютно необходимым для точного объяснения биомеханических механизмов при АД вне зависимости, являются ли они врожденными или приобретенными.

## ДИАГНОСТИКА

### Общая оценка

Симптоматика при АД весьма многообразна и может включать (но необязательно) болевой синдром, нейропатию, дерматологические проявления, гипертрофию кожи, изъязвления, инфекционные осложнения, кровотечения, шумовую симптоматику, нарушения центральной гемодинамики и даже в редких случаях, смертельные исходы.

У новорожденных АД могут быть представлены в виде розовых макул или красных пятен, похожих на внешние проявления при других врожденных мальформациях. Крайне трудно использовать в этом возрасте возможности визуализационных методов диагностики для постановки диагноза АД при поражениях небольшого объема. Хотя для образцов тканей с целью исключения диагноза могут быть использованы специальные иммуногистохимические методы окраски. При патологических очагах большего объема могут быть полезными возможности рутинного дуплексного сканирования.

Дифференциальный диагноз при таких высокоскоростных поражениях у новорожденных проводится между АД и сосудистыми опухолями. Помимо клинической картины определенную помощь здесь могут оказать дуплексное сканирование (ДС) и магнитно-резонансная томография (МРТ). Биопсия проводится редко. Основные жалобы ребенка и его родителей при наличии АД— боли и гипертермия пораженного сегмента.

Симптоматика и последующее течение заболевания напрямую связаны с тем, какие мягкие ткани (или органы) затронуты поражением. На ранних стадиях, как правило, отмечается лишь гипертермия кожных покровов пораженной области, тогда как со временем поражение затрагивает мягкие ткани и костные структуры (гипертрофия).

АД обычно манифестируют самостоятельно как избыточная пульсация мягких тканей с отеком окружающих структур, последующим увеличением диаметра артерий и вен и усиленным ростом пораженных тканей.

Кровотечение может быть как симптом имеющейся латентной АД. Это характерно для мальформации центральной нервной системы или поражений, ведущим к изъязвлению кожи или слизистых. АД центральной нервной системы могут быть представлены в виде поражений со значительным эффектом массы.

АД с поражением конечностей могут быть представлены гипертрофией мягких тканей и костных струк-

тур. Гипертрофия мягких тканей затрагивает чаще всего мышцы и подкожно-жировую клетчатку. При венозных мальформациях мышцы редко бывают гипертрофированными.

АД с поражением костей могут вызывать болевой синдром, но значительно чаще наблюдается избыточный рост костей, связанный со стимуляцией эпифиза. Такое состояние, обозначаемое как «ангио-остеогипертрофия / гипотрофия» в конечном результате ведет к появлению разницы в длине конечностей и нарушению походки из-за тазового наклона. Правильное и своевременное лечение АД является в этом случае более логичным по профилактике костно-сосудистого синдрома, чем применение устаревшей методики по стабилизации эпифиза. Однако случаи подобных комплексных мальформаций чрезвычайно разнообразны и сложны для лечения. Избыточный рост тканей, в т.ч. костных, может продолжаться и после лечения, поэтому определенную пользу можно получить при выполнении вмешательств на эпифизе. Эти операции могут выполняться и в современной практике при сочетании с малоинвазивными эндоваскулярными процедурами.

Обширные АД могут в конечном итоге вести к значительному нарушению функции и даже быть причиной летальных исходов. Значимые изменения, ведущие к тяжелой выраженной лимфовенозной недостаточности при наличии выраженного болевого синдрома, заставляют выполнять ампутации конечностей.

Значимое нарушение сердечного выброса может отмечаться при АД у новорожденных с поражением вен Галена или твердой мозговой оболочки, а также в случае поражения крупных сосудов плечевого пояса, грудной клетки, живота, печени, почек, таза, ягодиц.

Парадоксальные эмболии с последующим развитием ишемического инсульта могут наблюдаться при легочных АД (с или без наличия синдрома Rendu Osler) при диаметре фистул свыше 3 мм.

Кровотечения при АД центральной нервной системы могут стать причиной геморрагического инсульта и смертельного исхода.

### Кожные проявления

Едва различимые кожные проявления могут быть одним из ранних симптомов скрыто протекающих АД. Эти поражения могут быть представлены бледными участками звездообразной структуры. Такие проявления вызваны шунтированием артериальной крови непосредственно в венозную систему в обход кожных сосудистых сплетений, в результате чего проявляется кожный «синдром обкрадывания». В этой ситуации питание и наполнение кожных сосудов оказывается недостаточным, и соответствующие зоны выглядят более бледными, чем окружающие ткани.

Кожные поражения при обширных АД с поражением питающих кожу артерий имеют характер сетчатых структур. Это представлено в виде цианотичных кругов, содержащих центральное бледное пятно. Избыточное кровенаполнение кожи может быть представлено дилатированными и расширенными венами, переполненными капиллярами или микроцистными лимфатическими мальформациями.

Одним из специфических кожных проявлений при АД является акроангиодерматит (псевдосаркома Капоши). В отличие от истинной саркомы Капоши это состояние не ассоциирует с активностью вируса герпеса HHV-8. Акроангиодерматит может быть представлен округлыми пигментными пятнами темно-фиолетового цвета,

папулезными или узелковыми образованиями кожи, расположенными дистально по отношению к АВД.

В ряде случаев могут наблюдаться хронические изменения, такие как лихенизация или изъязвления. Слияние подобных поражений может значительно увеличивать зоны поражения кожи и может напоминать пигментацию при хронической венозной недостаточности.

При гистологическом исследовании отмечается накопление расширенных сосудов с утончением сосочков дермы, периваскулярная лимфоцитарная инфильтрация, экстравазация эритроцитов и откладывание гемосидерина. Акроангиодерматит может возникать и вследствие других причин, включая хроническую венозную недостаточность, имеющуюся, например, при лимфовенозных мальформациях. Сочетание акроангиодерматита с АВД обозначается термином «синдром Stewart-Blufarb».

## ИССЛЕДОВАНИЯ

Вследствие имеющихся изменений гемодинамики АВД имеют высокую частоту прогрессирования со значительным деструктивным потенциалом. Это обусловлено имеющимися:

- высокими скоростными характеристиками потоков,
- венозной гипертензией в дистальных отделах,
- перегрузкой лимфатического русла вследствие венозной гипертензии,
- всегда прогрессирующим течением.

Трункулярные АВД характеризуются высокоскоростными потоками, низкорезистивными фистулами. Для экстратрункулярных АВД характерны высокоскоростные потоки, высокий пролиферативный потенциал, «центральный очаг» при наличии макро- или микрофистул.

Тщательный сбор анамнеза болезни и тщательно проведенное физикальное исследование (обязательно включающее пальпацию и аускультацию), при необходимости выполнение неинвазивных методов обследования позволяют дифференцировать АВД от других форм ангиодисплазий. С учетом серьезного прогноза и присутствия сложностей при лечении подобных поражений в оценке каждой клинической ситуации необходимо придерживаться систематического подхода. Хотя большинство АВД представлены единичным поражением, в результате дообследования необходимо исключить и возможность сочетания с другими вариантами врожденных мальформаций.

В дополнение к исследованию артериовенозного поражения в обязательном порядке должна быть проведена и оценка других органов и структур, в первую очередь это относится к скелетно-мышечной системе. Ранняя диагностика проявлений костно-сосудистого синдрома при наличии разницы длины костей очень важна для проведения адекватного лечения.

### Основные цели инструментальных методов исследований сформулированы ниже:

1. Постановка диагноза АВД с применением неинвазивных или минимально-инвазивных исследований. Необходимо проводить дифференциальный диагноз с другими формами ангиодисплазий и недегенеративными формами гемангиом.
2. Протяженность. Важной является оценка протяженности и размеров поражения с акцентом на анализ окружающих непораженных структур. Необходимо выполнить сравнение пораженной стороны (конечности) с непораженной, а также исключить нали-

чие АВД другой локализации на больной конечности. Это чрезвычайно важно при поражении костей, когда может наблюдаться мультифокальное поражение и при наличии ассоциированных с АВД симптомов. Дополнительно должно быть исключено наличие других мальформаций, входящих в состав комплексных, например, при синдроме Parkes Weber.

3. Оценка ассоциаций. Должна быть проведена оценка ассоциированных аномалий при их сочетании (acro-ангиодерматит, гипертрофия мягких тканей) с АВД. Она может быть осуществлена при помощи генетических тестов, забора образцов тканей, исследование нервной проводимости и специфических исследований при органном поражении.
4. Лечение. Некоторые виды исследования (артериография) в дальнейшем формируют план лечебной стратегии.

План обследования первоначально должен включать комбинацию основных неинвазивных или малоинвазивных методов исследования, инвазивные методики выполняются уже непосредственно перед лечебным этапом:

- ультразвуковая доплерография;
- дуплексное сканирование (артериальных и венозных сосудов);
- МРТ с T1 или T2-взвешенным изображением; МРА с динамическим контрастным усилением;
- КТ-ангиография с контрастным усилением, с 3D-реконструкцией;
- трансартериальная перфузионная скинтиграфия легких (по показаниям);
- суперселективная артериография (золотой стандарт визуализации при артериовенозных поражениях).

### Ультразвуковые методы исследования

Данные методики относятся к методам первой диагностической линии. Ультразвуковая доплерография (УЗДГ) — простой доступный метод, позволяющий определить тип кровотока (высоко- или низкоскоростной), а также его отсутствие на протяжении поражения. Данный вид исследования может быть использован во время первичной консультации. При венозных мальформациях регистрируется низкоскоростной кровоток, при лимфатических он отсутствует, в то время как при АВД в ангиоматозных тканях отмечается пульсативный тип.

Основополагающим методом инструментальной диагностики на сегодняшний день является комплексное ультразвуковое исследование, включающее в себя дуплексное сканирование (ДС) сосудов, ультразвуковое исследование мягких тканей и костных структур в режиме цветового дуплексного картирования (ЦДК).

ДС является методом выбора среди всех неинвазивных методов как на этапе первоначального обследования, так и в процессе последующего динамического наблюдения. Метод позволяет дифференцировать сосудистые опухоли от АВД на основании данных В-режима исследования и доплеровской кривой. Сосудистые опухоли представляют собой избыточно васкуляризованные, относительно гомогенные мягкие ткани с регистрацией как высокоскоростных артериальных сигналов, так и венозные сигналы различной интенсивности. При АВД отмечается формирование множественные сосудистые структур по типу «медовых сот».

С применением приема компрессии ДС позволяет провести дифференциальный диагноз среди различных групп ангиодисплазий. Артериовенозные и лимфатические мальформации при проведении исследования



в В-режиме не сдвигаются датчиком, в то время как нетромбированные венозные каверны подвержены сдавлению. Лимфатические мальформации представлены в виде кистозных структур, в которых в отличие от АДВ кровотоков не регистрируется.

Спектральный анализ, режимы цветового доплеровского картирования и энергетического доплера являются дополнительными опциональными функциями для дальнейшей оценки афферентных артерий, зоны шунтирования и дренирующих вен. Эти модальности позволяют в режиме реального времени провести анализ артериальных и венозных потоков с определением таких показателей, как скорость, амплитуда, объемный кровоток. АДВ характеризуется низкорезистивным кровотоком с высокой амплитудой волны. Другими словами, типичные находки при доплеровском исследовании включают в себя наличие зоны шунтирования («центральный очаг») и турбулентный кровоток.

ДС при обследовании пациентов с ангиодисплазиями имеет и ряд ограничений. Этот метод является оператор-зависимым, что требует постоянного совершенствования практического опыта в проведении подобных исследований и всестороннего понимания проблематики. Во-вторых, хотя ДС является наилучшим методом оценки характеристик кровотока, оно не дает полноценной оценки пространственного расположения ангиоматозных тканей, а также их протяженности и степени инфильтрации окружающих тканей. Ограничения в использовании В-режима обусловлены техническими особенностями ультразвуковых систем, частотой используемого датчика и программным обеспечением. Наконец, ДС имеет ограниченные возможности в обследовании глубокорасположенных структур и тканей рядом с воздухом и костями.

#### **Магнитно-резонансная томография и компьютерная томография**

МРТ остается главным методом исследования для целой группы ангиодисплазий, включая АДВ. Она дает базовую информацию о протяженности поражения и анатомических взаимоотношениях с окружающими тканями/структурами/органами. В отличие от низкоскоростных мальформаций, которые на T2-взвешенном изображении выглядят светлыми, АДВ обычно представлены расширенными сосудистыми каналами с высокими скоростными характеристиками.

Методика магнитно-резонансной ангиографии дает и количественные характеристики с определением объема шунтирования или относительного объема кровотока через АДВ, представляя собой неинвазивный тест для оценки результатов лечения. Эти технологии доступны в медицинских центрах среднего уровня.

Стандартное МРТ не является методикой для четкой демонстрации «центрального очага» или артериовенозных соустьев. КТ-ангиография дает при этом значительно больше анатомической информации, обеспечивая детальное изображение артерий и вен, однако по многим параметрам ее превосходит МРТ с динамическим контрастным усилением.

КТ, в отличие от МРТ, обладает большей информативностью при оценке костных структур. КТ-ангиография с реконструкцией в ряде случаев может заменить и диагностическую рентгеноконтрастную ангиографию, оставляя последнюю в качестве резервного метода, выполняемого непосредственно перед эндоваскулярным вмешательством.

С учетом лучевой нагрузки проведение КТ-ангиографии необходимо избегать у детей и подростков. Несмотря на то, что средняя доза облучения у детей, перенесших рентгенологические исследования, весьма переменная величина, уровень облучения при исследовании на 64-срезовом мультidetекторном томографе выше, чем при выполнении ангиографии. Даже если принимать во внимание, что КТ-ангиография обеспечивает более точную анатомическую детализацию по сравнению с МРТ (это особенно выражено при исследовании сосудов мелкого диаметра), польза клинически оправданного КТ-исследования всегда превосходит риски для индивидуального пациента. Соответственно, каждый клинический центр решает для себя, какой методике (КТ-ангиография или МРТ с динамическим контрастным усилением) следует отдавать предпочтение.

Безопасной дозы радиации не существует и высокое качество изображений, требующееся для обследования пациентов с АДВ, не должно служить оправданием увеличения радиационной нагрузки. Поэтому МРТ остается методом выбора в диагностике высокоскоростных мальформаций у определенных групп. Только в случае расположения АДВ в трудных для лечения зонах, когда качество визуализации будет играть первостепенное значение, исследовательскую программу возможно дополнить проведением КТ.

#### **Сцинтиграфия**

Сцинтиграфия не является абсолютно необходимым исследованием в диагностической программе при АДВ, оставаясь методикой для определенных клинических случаев. Трансартериальная перфузионная сцинтиграфия легких (ТПСЛ) играет важную роль в количественной оценке артериовенозного шунтирования при АДВ конечностей. Этот метод имеет специальные возможности для определения микрофистулезного шунтирования, что труднодостижимо для других методик. Микрофистулезное шунтирование часто присутствует при комбинированных формах ангиодисплазий, гемолимфатических формах мальформаций, выявление этого феномена возможно только при ТПСЛ. В случае запоздалой диагностики патологический процесс прогрессирует, упускаются возможности своевременных лечебных мероприятий. ТПСЛ обеспечивает количественное определение объема шунтирования в процессе терапии. Сцинтиграфические исследования могут быть заменой традиционной ангиографии в качестве метода наблюдения за пациентами с АДВ конечностей в отдаленном периоде.

Сцинтиграфия тела с мечеными эритроцитами также используется в диагностике АДВ. Но она чаще бывает полезна, являясь наименее затратным тестом, для скрининга АДВ при их локализации в труднодоступных местах и количественного анализа выраженности поражения в случае проведения многоэтапного лечения. Сцинтиграфия с мечеными эритроцитами является также прекрасным методом для рутинного обследования пациентов в отдаленном периоде как в случае прогрессирования симптоматики, так и при плановом обследовании в тех случаях, когда невозможно выполнение ТПСЛ.

Однако проведение двух вышеописанных методик сцинтиграфии в большинстве медицинских учреждений недоступно, хотя практически каждая лаборатория радионуклидных методов диагностики и лечения имеет потенциальные возможности проведения подобных

исследований. Это, как правило, обусловлено не проблемами обеспечения, а недостатком знаний в этом направлении у практических врачей и отсутствием интереса к подобным исследованиям.

### **Ангиография**

Решать основные диагностические задачи при АВД с большой долей уверенности можно, опираясь на возможности современных неинвазивных методов исследования (ДС + МРТ). По своим показателям диагностической чувствительности, специфичности и эффективности эти методы даже при артериовенозных формах вплотную приближаются к возможностям «золотого стандарта» диагностики – рентгеноконтрастной ангиографии.

Для установки первоначального диагноза АВД как одного их вариантов врожденных пороков развития сосудов достаточно комбинации неинвазивных и минимально инвазивных методов исследования, описанных выше. Но окончательный диагноз АВД для уточнения ангиоархитектоники поражения и выработки соответствующей лечебной стратегии должен быть подтвержден инвазивными исследованиями (ангиография). Для минимизации степени облучения ее применение, как правило, сочетается с лечебными процедурами, что имеет наибольшее значение у молодых пациентов.

Ангиографические исследования включают в себя:

- селективную и суперселективную ангиографию;
- чрескожную прямую пункционную ангиографию;
- чрескожную прямую пункционную флебографию.

### **Современный метод диагностики: МРТ с динамическим контрастным усилением (МРТ-ДКУ)**

МРТ-ДКУ, предоставляя значительно больше информации для исследователей, включая характеристики кровотока, оценку поражения мягких тканей, их взаимоотношения с непораженными структурами, является новой генерацией визуализационных методик.

Эта методика важна как для диагностики самого факта сосудистого поражения, так и проведения дифференциального диагноза между низко- и высокоскоростными мальформациями. При этом может быть определено наличие или отсутствие раннего заполнения вен, дренирующих зону поражения или прямое артериовенозное шунтирование через зону ангиодисплазии. Если при проведении контрастного усиления гадолинием поражение не становится явным до наступления капиллярной фазы или до наступления типичной венозной фазы, будучи сравнимым с визуализацией нормальных сосудов, данное поражение рассматривается как низкоскоростная мальформация.

МРТ-ДКУ дает наиболее важную и приемлемую информацию в тех случаях, когда планируется проведение хирургического лечения. Она обеспечивает не только качественными гемодинамическими данными, но и предоставляет прекрасную визуализационную картину поражения с четкими данными по его протяженности и степени поражения тех или иных массивов мягких тканей.

Гемодинамические и анатомические характеристики, определяемые при МРТ-ДКУ, являются достаточными для планирования сеансов рентгеноэндоваскулярной окклюзии (РЭО) высокоскоростных мальформаций, проведения чрескожной склеротерапии для низкоскоростных поражений, в сочетании или без открытого хирургического вмешательства.

Как большинство современных методов исследования при выполнении МРТ-ДКУ в детской практике

требуется использование седации или общей анестезии, что связано с продолжительностью исследования и необходимостью покоя при его выполнении.

### **Дифференциальный диагноз с приобретенными артериовенозными фистулами**

Приобретенные артериовенозные фистулы (АВФ) являются, как правило, последствиями тех или иных травм. Наиболее характерными являются посткатетеризационные артериовенозные фистулы с локализацией в паху, повреждения сосудов (ножевые, пулевые ранения, дробь), ятрогенные послеоперационные фистулы (вмешательства на люмбальных дисках), спонтанные аорто-кавальные фистулы (связанные с разрывом аневризмы аорты в нижнюю полую вену). Ятрогенные АВФ отличны по своему течению от АВД и требуют проведения дифференциального диагноза. Только 1% АВФ связан с имевшей место тупой травмой, в то время как пенетрирующие повреждения (ножевые или пулевые ранения) составляют большинство среди причин подобных поражений (63% и 26% соответственно).

Ятрогенные или посттравматические фистулы характеризуются единичным прямым сообщением между артерией и веной без наличия ангиоматозных тканей. Вариабельность клинического течения и потенциальные последствия наличия АВФ обусловлены характером артериальной травмы, анатомической локализацией и продолжительностью существования фистулы.

### **Дифференциальный диагноз**

Дифференциальный диагноз между АВД и капиллярными мальформациями бывает достаточно сложной проблемой у новорожденных, при этом необходимость проведения в неонатальный период тех или иных диагностических исследований при наличии изолированных поражений в виде кожных пятен дискутируется.

Ранняя постановка точного диагноза при наличии кожных пятен, будь то АВД или капиллярная дисплазия, не так легка, но необходимо все же стремиться исключить артериовенозную мальформацию, т.к. прогноз при этом поражении более серьезен. В последнее время для этих целей стал применяться тест с антителами опухоли Вильмса (WT1), являющийся дополнительным методом, позволяющим дифференцировать АВД от капиллярной мальформации. В проведенных исследованиях все сосудистые мальформации были негативными на антитела WT1 за исключением АВД, где экспрессия WT1 была положительна.

Есть определенная надежда, что в ближайшем будущем иммуногистохимический анализ с экспрессией WT1 будет серьезным подспорьем при проведении дифференциального диагноза между капиллярными и артериовенозными мальформациями, что в раннем возрасте является крайне важным для выбора адекватной схемы лечения.

### **РЕКОМЕНДАЦИЯ**

*На начальном этапе выявления ангиодисплазий вне зависимости от формы и локализации процесса целесообразно проведение комплексного ультразвукового исследования с использованием современных возможностей методики дуплексного сканирования для оценки гемодинамических характеристик. Имеется абсолютная необходимость повышения качества проведения на местах комплексного ультразвукового исследования (артерий, вен, мягких тканей) в силу наибольших технических возможностей для этого неинвазивного метода.*

**РЕКОМЕНДАЦИЯ**

*Для контроля эффективности хирургического лечения пациентов с различными формами ангиодисплазий с наличием ангиоматоза целесообразно использовать в ближайшем и отдаленном послеоперационном периоде ультразвуковые методы и магнитно-резонансную томографию, при отсутствии ангиоматоза достаточным является применение ультразвуковых методов.*

**ЛЕЧЕНИЕ: ОСНОВНЫЕ ПРИНЦИПЫ**

Вне зависимости от типа АВД (экстратрункулярные или трункулярные) они остаются наиболее сложными поражениями среди всех сосудистых пороков вследствие поражения практически всей сосудистой системы и тяжелых гемодинамических осложнений. Клиническая симптоматика при АВД связана с анатомической локализацией и объемом, определяющими выраженность кардиальных нарушений, венозной недостаточности. Локальные эффекты при АВД могут включать язвообразование и гангрену.

Показания для лечения экстратрункулярных форм АВД базируются на определении их клинической значимости. Данные критерии сформулированы для экстратрункулярных форм с учетом того, что они представляют абсолютное большинство среди всех артериовенозных поражений.

Процесс прогрессирования АВД весьма вариабелен: некоторые пациенты остаются асимптомными до периода возрастной перестройки, в то время как у других пациентов развитие клинической картины заболевания отмечается уже в детстве. Появление симптоматики обусловлено увеличением шунтирования с развитием артериального обкрадывания и венозной гипертензии, что, в конечном счете, ведет к уменьшению тканевой перфузии. Тканевая ишемия при этом манифестирует появлением болевого синдрома, кровотечениями, трофических нарушений.

Прогрессирование АВД связано с воздействием триггерных факторов, которые ведут к повышению уровня системного сосудистого фактора роста (VGF). К этим факторам относят генерализованный рост во время и после пубертатного периода или беременности, а также травматизацию окружающих тканей во время открытого хирургического вмешательства или проксимальной окклюзии афферентных артерий. Для минимизации подобных рисков пациентам с ранними стадиями АВД необходимо учитывать эти данные, что в ряде случаев позволяет отменить прием эстроген-содержащие контрацептивы и отказаться от хирургического вмешательства с неопределенным исходом. Уровень клинической прогрессии в этом случае достаточно точно описывается классификацией Schöbinger.

Неправильно спланированное или неудачно осуществленное оперативное вмешательство (например, паллиативная резекция, лигирование или проксимальная окклюзия афферентных артерий) только стимулируют рост экстратрункулярных поражений с их трансформацией из спящего состояния в пролиферативную фазу, результатом чего является массивный рост ангиоматозных тканей с последующими непредсказуемыми осложнениями. Поэтому для гарантированного предотвращения рецидива заболевания и возможного ухудшения состояния ангиодисплазии необходимо придерживаться тактики активного контроля.

Основной целью лечения должно быть устранение основного очага поражения, которое можно реализовать за счет окклюзии или полного удаления «центрального

очага». Обычная окклюзия или лигирование питающих артерий при оставлении интактным основного очага, в конечном счете, приведет к полноценному рецидиву за счет открытия и роста коллатералей, берущих на себя функцию питающих артерий. Поэтому любая лечебная стратегия при АВД должна быть сфокусирована на полной окклюзии основного очага мальформации.

**РЕКОМЕНДАЦИЯ**

*Главной целью лечения АВД должны быть окклюзия или полное удаление «центрального очага» мальформации. Простая окклюзия или лигирование афферентных артерий на сегодняшнем этапе являются недопустимыми вмешательствами.*

**Общие принципы**

Лечение трункулярных АВД (функционирующий артериальный проток) является сравнительно более легкой задачей (в сравнении с нетрункулярными формами), т.к. здесь практически отсутствует риск прогрессии и/или роста. Хирургическое (перевязка) или эндоваскулярное вмешательство (окклюзия свища), как правило, обеспечивают перманентное излечение.

По отношению к экстратрункулярным АВД должна быть использована активная лечебная стратегия, только в этом случае уменьшается риск осложнений. Однако в ряде случаев риск вышеописанных вмешательств настолько велик, что не позволяет их выполнить. В этом случае возможно ограничиться паллиативными мероприятиями. Например, для уменьшения отека конечности и уменьшения выраженности субъективной симптоматики назначаются градуированные компрессионные изделия (гольфы или чулки).

Современный новый мультидисциплинарный подход в лечении АВД позволяет достичь значительного прогресса в диагностике и лечении данных поражений. Уменьшение выраженности клинических проявлений, частоты рецидива и даже летальности, что отмечается в практике в последние годы, напрямую обязано внедрению данной стратегии, включающей в себя новые классификационные системы, высокотехнологичные методы диагностики и лечения.

Специализированная команда для лечения АВД должна обеспечивать абсолютно весь спектр эндоваскулярных и открытых вмешательств. Практическая реализация такого мультидисциплинарного подхода способствует максимальной координации среди специалистов различного профиля.

Лечебная стратегия при лечении АВД принципиальным образом отличается от других типов врожденных сосудистых пороков, что обусловлено трудностями на пути лечения высокоскоростных мальформаций. Общая стратегия лечения имеет в этом случае коренные отличия. В то время, как при венозных мальформациях в большинстве случаев может быть использована прямая чрескожная пункция, при АВД возникает необходимость комбинации или выбора прямого и эндоваскулярных доступов. При выборе хирургического способа лечения АВД также могут быть отличия в проведении подобных вмешательств по сравнению с другими формами ангиодисплазий.

**ЛЕЧЕНИЕ: ХИРУРГИЧЕСКАЯ СТРАТЕГИЯ****Общие понятия**

Хирургическое резекционное вмешательство с удалением очага ангиодисплазии остается на протяжении многих десятилетий «золотым стандартом» лечения АВД.



Радикальное удаление ангиоматозных тканей, несмотря на высокую частоту осложнений, позволяет достигнуть полного излечения. Однако даже паллиативная резекция в большинстве случаев сопряжена с предельно высокой частотой тяжелых осложнений, сопоставимой с результатами при радикальных вмешательствах.

Роль хирургических вмешательств изменилась за последнее время с появлением эндоваскулярной хирургии. С внедрением эндоваскулярных методик значительно улучшились результаты хирургических резекций. Для большинства АВД целью рентгеноэндоваскулярной окклюзии (РЭО) является устранение зоны артериовенозного сброса в случае невозможности удаления ангиоматозных тканей «единым блоком». Предоперационная эмболизация (склеротерапия) улучшает безопасность и эффективность последующих резекционных вмешательств за счет значительного уменьшения травматичности и интраоперационной кровопотери. Проведение РЭО в послеоперационном периоде также дает определенные преимущества в комплексном лечении АВД.

### **Резекционные вмешательства**

Наиболее трудным вопросом в хирургическом лечении экстракраниальных АВД является вопрос выбора времени вмешательства. Ограниченные по протяженности поражения при локализации в некритических для организма областях могут быть удалены в любое время, хотя во многих клинических случаях перед хирургом может встать проблема выбора правильного времени вмешательства. При планировании вмешательств в раннем возрасте необходимо учитывать повышенную вероятность их нерадикальности, что может усилить рост оставшегося очага ангиоматозных тканей.

Тяжелые осложнения, возникающие во время хирургического вмешательства, могут быть следствием необоснованной задержки с началом лечения. Полноценные знания о патофизиологии АВД подразумевают и правильный выбор подходящей хирургической стратегии лечения. В большинстве случаев только полноценное взаимодействие между интервенционным радиологом и хирургом позволяет достигнуть результата при лечении этой сложной группы пациентов.

Наблюдающийся за последнее время прогресс в эндоваскулярной технике и материалах позволил значительно уменьшить агрессивность хирургических вмешательств.

С технической точки зрения для выбора хирургического доступа хирург должен иметь полноценную информацию об анатомии поражения. Четыре различных группы (экстракраниальных) АВД — голова и шея, висцеральные поражения, верхние и нижние конечности — имеют различные характеристики, обусловленные специфическими доступами, возможностями удаления ангиоматоза и последующей реконструкции.

Раньше удаление ангиоматозных тканей планировалось со значительным удалением от очага (т.е. резекция «en block») до тех пор, когда оно не стало комбинироваться с предоперационной эмболизацией.

Определенные преимущества в проведении подобных вмешательств (реконструктивный этап) дало использование баллонного растяжения кожи. Силиконовый баллонный эспандер размещается подкожно вблизи зоны поражения АВД и в течение определенного времени заполняется раствором, обеспечивая постепенное растяжение кожного лоскута. Это в дальнейшем

позволяет выполнять реконструктивный этап после удаления ангиоматозных тканей в более спокойных условиях. Техника баллонного растяжения кожи может быть применима при реконструкции практически в любых областях тела, наибольшее клиническое значение она имеет при операциях на лице и шее.

АВД очень часто сочетается с наличием диффузной инфильтрации, при этом достаточно трудно провести дифференциацию от непораженных окружающих тканей и структур даже с использованием интраоперационного гистологического исследования. Резидуальные поражения могут быть вызваны нежелательными дополнительными хирургическими вмешательствами. Удаление видимых непораженных тканей часто является определенной жертвой с целью повышения радикальности, но в то же время увеличивает травматичность вмешательства с ухудшением функциональных и косметических результатов.

### **Хирургическое лечение АВД при поражении верхних конечностей**

При поражении АВД кисти и пальцев нередким осложнением является поражение кожных покровов с возникновением трофических язв и кровотечений. Эндоваскулярные вмешательства при подобных поражениях имеют повышенный риск осложнений (ишемия кончиков пальцев и некрозы).

Хирургическое лечение АВД верхних конечностей требует глубоких практических знаний о клиническом течении этих высокоскоростных мальформаций в дополнении к уникальным реконструктивным подходам, которые реализуются при этом поражении. Анатомия нейрососудистых образований на пальцах является серьезным хирургическим препятствием для осуществления успешного резекционного вмешательства.

Хирурги, сталкивающиеся с проблемой лечения АВД у взрослых и детей, должны быть знакомы с разделом «как удалить АВД на кисти и правильно выполнить при этом реконструкцию дефекта». Основной задачей при этом является сохранение функции и оптимизация косметических результатов. Однако, верхняя конечность (плечо, предплечье и кисть) имеют ограниченные по объему мягкие ткани, что несколько суживает возможности для проведения пластических этапов. Возможные варианты закрытия раны после удаления ангиоматозных тканей при такой локализации — пластика местными тканями или применение лоскутов на микрососудистых анастомозах.

Принципы хирургического вмешательства могут включать в себя восстановление магистральных сосудов (прежде всего, артерий), фиксацию костей и, при необходимости, восстановление других структур (мышцы, нервы, сухожилия) с последующим закрытием их мягкими тканями.

Экспозиция нервов, сухожилий, сосудов и костей часто требует последующей пластики свободным кожным лоскутом. В редких случаях после массивного вмешательства с удалением АВД требуется применение мышечного лоскута и даже пересадка сухожилий.

Общие послеоперационные осложнения связаны с проблемами со стороны мягких тканей (например, сокращение кожного трансплантата, фасциальная адгезия из-за движения сухожилий, уменьшение объема мышечной амплитуды), инфекцией. Поэтому оперирующие хирурги должны учитывать возможности подобных осложнений для принятия мер профилактики и осуществления соответствующего лечения.

Возможность проведения радикального вмешательства полностью определяется локализацией и обширностью поражения. Единственным способом полного излечения такого больного является полное иссечение пораженных тканей. Но степень возможной инвалидизации вследствие имеющегося поражения всегда должна сопоставляться со степенью возможной потери трудоспособности вследствие нарушения функции органов после операции. Малые ампутации при наличии дистальных поражений (пальцы кисти, стопы) в ряде случаев позволяют полностью устранить зону патологического сброса. В тех ситуациях, когда полное иссечение ангиоматоза невозможно, могут быть использованы паллиативные методики. Несмотря на исключительную паллиативность этих вмешательств, оценка такого показателя, как качество жизни, позволяет не исключать их из арсенала. Основными среди них по отношению к АВД являются эмболизация афферентных артерий, лигирование прямых артериовенозных свищей, частичное удаление ангиоматозных тканей. Нельзя забывать о необходимости постоянной эластической компрессии (при поражении конечностей), что позволяет замедлить прогрессирование патологического процесса и трофических расстройств.

## РЕКОМЕНДАЦИЯ

*Хирургическое лечение АВД требует взаимодействия различных хирургических специальностей с учетом возраста пациентов, анатомических особенностей поражения и возможных реконструктивно-пластических вмешательств.*

## ЭНДОВАСКУЛЯРНОЕ ЛЕЧЕНИЕ

### Введение

Эндоваскулярное лечение с применением различных вариантов эмболизаций или склеротерапии в настоящее время признается как наиболее предпочтительная «лечебная опция» в лечении большинства экстракраниальных АВД. Рентгеноэндоваскулярная окклюзия и/или склеротерапия при самостоятельном проведении могут рассматриваться как метод выбора при поражениях, где хирургическое вмешательство не может быть выполнено по тем или иным причинам или оно сопряжено с крайне высоким риском травматичности — при расположении глубоко под фасцией с обширным поражением мышц, сухожилий и костей, т.е. при диффузном инфильтративном типе экстракраниальной формы АВД.

Необходимо напомнить, что для достижения адекватного результата эмболизирующие субстанции (эмболы, клеевые частицы) или склерозант должны вводиться непосредственно в зону прямого шунтирования («центральный очаг»).

Для максимального воздействия на зону артериовенозного шунтирования необходимо использовать возможности всех трех доступов — трансартериальный, трансвенозный или прямая чрескожная пункция очага.

Необходимо стремиться к проведению многосессионного лечения, во время каждой сессии необходимо прилагать все усилия для минимизации риска возможных осложнений. К наиболее доступным эмболизирующим агентам для первичного применения при АВД относятся абсолютный алкоголь, Опух, N-бутилцианокрилат (NBCA) и венозные спирали. Применение только NBCA или Опух является, как правило, недостаточным и неадекватным для достижения излечения или обеспечения длительного контроля за АВД.

### Эмболизирующие агенты

В лечении АВД используют достаточно широкий спектр из известных эмболизирующих агентов. Наиболее распространенными для этих целей являются эмболы из поливинилалкоголя (ПВА), микросферы, гелеобразные формы, коллагеновый порошок. Их использование без сочетания или в сочетании с другими агентами хорошо описано в литературе. Однако, эти субстанции не обладают в полной мере необходимыми для лечения АВД свойствами. Эти частицы являются слишком большими и вызывают окклюзию афферентных артерий, не достигая непосредственно очага артериовенозного шунтирования. В случаях артериовенозных фистул крупного и среднего калибра (прямые шунты) данные частицы могут мигрировать через них, не приводя к устранению сброса. С учетом вышесказанного, их первичное действие при АВД ограничено влиянием на гемодинамику в зоне поражения для улучшения результатов комплексного лечения.

### Спирали

Спирали были разработаны для локальной окклюзии крупных сосудов и не имеют возможности проникновения непосредственно в зону поражения. Другим недостатком подобной эмболизации является механизм действия, ограниченный окклюзией и последующим тромбозом сосуда (артерии или вены) с установленной спиралью.

Необратимого повреждения эндотелия в этом случае не наступает, что в конечном итоге ведет к его регенерации и восстановлению. Следствием этого является реканализация и рецидив поражения. Данный процесс наиболее характерен для экстракраниальных форм АВД, где имеется значительный потенциал для пролиферации.

При экстракраниальных формах АВД применение спиралей для проведения эмболизации афферентных артерий является грубейшей ошибкой. Ранее выполненная РЭО спиралями значительно затрудняет проведение эмболизации другими материалами с возникновением соответствующих клинических последствий. В этих ситуациях спирали, как правило, могут использоваться как вторичные агенты со стороны венозного участка поражения.

## РЕКОМЕНДАЦИЯ

*Эмболизационные спирали, как и выполнение лигирования афферентных артерий, не должны применяться вследствие доказанной неэффективности подобных вмешательств. Данные вмешательства относятся в разряд гемодинамически необоснованных.*

Спирали могут устанавливаться в вены, осуществляющие отток от зоны АВД, с поддержкой основной лечебной программы. Это может быть наиболее эффективно при II ангиографическом типе поражения (множественные артерии через зону шунтирования соединяются с единичной дренирующей веной). При этом подтипе АВД окклюзия венозного оттока спиралями может быть эффективной, уменьшая риск повреждения тканей вследствие эмболизации афферентных артерий (Рис. 1).

При АВД с наличием аневризматической дилатации дренирующих вен с наличием множественных дренирующих вен (ангиографический тип III) эмболизация спиралями может быть использована в комбинации с введением этанола, что дает возможность достичь определенного результата. В ряде работ было показано,



что введение спирта в вены при нахождении в них спиралей за счет рефлюксного потока ведет к повреждению стенки аневризматически расширенных вен, вызывая стойкую окклюзию АВД.

Применение спиралей в качестве метода выбора показано при лечении прямых артериовенозных свищей. Эти трункулярные формы поражения являются подходящими для успешного применения спиралей или других окклюдизирующих устройств (например, Amplatz-окклюдер). Однако, данные трункулярные поражения для достижения результата часто требуют множества спиралей и лечение при этом ассоциируется с определенными гемодинамическими проблемами (сердечная недостаточность, артериальная ишемия, венозная недостаточность).

### **Жидкости**

Жидкие субстанции отличаются возможностью проникновения в самый центр ангиодисплазии и с этой точки зрения являются идеальными для лечения этого типа поражения. Они делятся на две группы: склерозанты (этанол, Тетрадецил сульфата натрия (STS), полидоканол и блеомицин) и полимеризующие агенты N-бутилцианоакрилат и Опух). Среди группы склерозантов наибольшее практическое значение для лечения АВ имеет этанол, оставшиеся субстанции в основном используются для лечения низкоскоростных венозных и лимфатических мальформаций.

### **NBCA (N-бутилцианоакрилат)**

NBCA является адгезивным жидкостным агентом, полимеризующимся при контакте с ионическими растворами. Для уменьшения времени полимеризации и улучшения рентгеновской визуализации цианоакрилаты могут смешиваться с йодолиполом.

В дополнении к возникающему механическому окклюдизирующему эффекту NBCA обладает островоспалительным эффектом за счет повышения температуры во время процесса полимеризации и индуцирует хроническое воспаление за счет имеющегося химического воздействия. Данный воспалительный эффект имеет определенное значение в достижении длительного результата выполненной окклюзии. В дополнении к воспалительной реакции в достижении стойкой облитерации играет и гомогенность клея.

Большинство специалистов рассматривают NBCA «лучшим паллиативным средством». Нет никаких сомнений, что данный метод лечения дает определенные результаты только при небольших размерах АВД (которые могут быть удалены и хирургическим способом). Абсолютное большинство поражений этого типа с имеющейся клинической симптоматикой нуждаются в других тактических подходах. Кроме того, в отдаленные сроки наблюдения для NBCA характерна «резорбция» и его исчезновение, что ведет к рецидиву клинической симптоматики.

### **Опух**

Опух является новым полимеризующим агентом с меньшей адгезивной способностью, который медленно вводится в зону поражения. Активным компонентом является кополимер этилена и винилалкоголя (EVOH), растворенный в диметиле сульфоксиде (DMSO). Его применение является очень эффективным для воздействия на большую зону ангиодисплазии с наличием макрошунтов. Однако эффективность препарата не является универсальной, и у ряда пациентов эмбо-

лизация ониксом может приводить к распространенной артериальной окклюзии без проникновения препарата непосредственно в зону артериовенозного шунтирования.

Опух по сравнению с NBCA имеет ряд преимуществ. Во-первых, за счет необходимости медленного введения у врача-рентгенолога больше возможностей влиять на процесс эмболизации и делать его более управляемым. Кроме того, Опух является менее адгезивным и его полимеризация проходит медленнее, поэтому риск закупорки просвета микрокатетера при длительном (более 60 мин) осуществлении данной процедуры и его выход за пределы сосуда в зоне мальформации значительно снижается. Данная техническая неудача может вести к пенетрации различных участков ангиодисплазии до того времени, когда желаемый результат достигнут. Еще одним преимуществом Опух считается сниженный риск эмболии легочной артерии по сравнению с другими эмболизирующими субстанциями. Большое распространение препарат получил в нейрохирургии при лечении мальформаций головного мозга.

Однако при АВД, расположенных на периферии конечностей, Опух не рассматривается в качестве идеального средства. Он является паллиативным препаратом или средством, как и NBCA, для предоперационной эмболизации. При проведении расширенной эмболизации данной препаратом (в случае обширных АВД) практически во всех случаях через некоторое время наблюдается процесс «неоваскулярной стимуляции», характеризующийся в появлении новых коллатералей, питающих мальформацию и формированием массивной сети артерий малого калибра и артериол.

Вышеописанный процесс «неоваскулярной стимуляции» может вести к возникновению клиники рецидива заболевания, при этом возможности проведения как открытых, так и эндоваскулярных вмешательств у этой тяжелой категории пациентов резко ограничиваются.

### **STS (Тетрадецил сульфата натрия)**

STS является натриевой солью жирной кислотой с высокими детергентными свойствами. Препарат является очень эффективным при склерозировании вен за счет повреждения сосуда на уровне эндотелиального слоя. Данный эффект не сравним с действием этанола, поэтому интраартериальное применение STS резко лимитировано в отличие от его популярности при лечении венозных мальформаций.

К сожалению, в описании редких случаев применения STS с введением в артериальное русло отмечены серьезные осложнения, связанные со свойством препарата вызывать обширный тромботический процесс. Тромбоз в этих случаях, как правило, выходил за пределы зоны введения и сопровождался кожными некрозами.

### **Доксициклин и блеомицин**

Оба агента являются склерозантами с умеренными свойствами и используются в лечении лимфатических и венозных мальформаций. При лечении АВД препараты не применяются из-за чрезвычайно малой эффективности в достижении значимого сосудистого повреждения при введении в высокоскоростные мальформации. В случае низкоскоростных повреждений контакт препаратов с эндотелием является более значимым и его эффективность становится выше.

Препаратам свойственны и системные реакции. Блеомицин может служить причиной возникновения легочного фиброза, выпадения волос и пигментации,

поэтому доза препарата при лечении должна быть строго лимитирована.

### **Полиметиметакрилат (РММА)**

РММА является двухкомпонентной субстанцией из неорганического элемента (гидроксид алюминия) и акрилового полимера. Взаимодействие двух продуктов активирует процесс полимеризации с образованием стойкого, инертного и плотного материала. Данный препарат часто используется при проведении чрескожной вертебропластики. В последнее время появились сообщения успешного его применения при лечении артериовенозных мальформаций с поражением костей. Лечение осуществляется путем прямых внутрикостных инъекций в пораженную кость. Однако на сегодняшний день данные с оценкой реальной эффективности подобного лечения отсутствуют.

### **Этанол**

96% спирт является самым мощным препаратом в группе склерозантов. Механизм его действия заключается в отслоении эндотелиальной выстилки от венозной стенки с последующей преципитацией протоплазмы эндотелиальных клеток и повреждения венозной стенки на уровне внутренней эластической мембраны. На обнаженной поверхности венозной стенке отмечается агрегация тромбоцитов. Тромботический процесс прогрессивно распространяется от венозной стенки по направлению к центру венозного просвета. При процессе такого рода не остается возможностей для активности «хемотаксического клеточного фактора» или факторов ангиогенеза, т.к. эндотелиальные клетки здесь полностью разрушаются.

Негативным моментом проведения терапии этанолом является высокий риск кардиопульмонарных нарушений, что требует в большинстве случаев проведения вмешательства под общей анестезией и тщательного мониторингового контроля за состоянием сердечно-легочной системы. Катетеризация легочной артерии во время склеротерапии этанолом позволяет мониторировать в ней артериальное давление в процессе лечения.

Легочная гипертензия является потенциально фатальным осложнением данного метода лечения, ее возникновение связано с большой дозой склерозанта, достигающего легких. В патофизиологии легочной гипертензии придается особое значение механизмам спазма легочных капилляров и избыточной микротромбоэмболизации. Развитие легочной гипертензии может вести к кардиопульмонарному шоку, из которого в дальнейшем крайне сложно вывести пациента.

Общая доза этанола в объеме менее 1 мл/кг массы тела считается безопасной, в то время как превышение дозы может вести к вышеописанным токсическим эффектам. В ряде работ было показано, что в тех случаях, когда необходимо применение больших доз этанола при лечении обширных поражений, использование небольших доз (до 0,14 мл/кг массы тела) с интервалом 10 мин устраняет вероятность кардиопульмонарного шока. При соблюдении вышеописанных принципов риск попадания больших количеств этанола в малый круг кровообращения с последующей картиной острой сердечной недостаточности становится незначительным.

Применение этанола ассоциируется с различными местными осложнениями. Безопасное применение этанола при эмболизации АВД должно предусматривать точное введение склерозанта непосредственно в зону артериовенозного сброса («центральный очаг»)

без попадания в питающие сосуды и капиллярную сеть. Проксимальные инъекции 96% спирта в афферентные сосуды могут вызвать обширные кожные некрозы.

Для лечения поверхностно-расположенных АВД, где выше потенциальный риск кожных некрозов и повреждения нервных структур, можно использовать меньшие концентрации этанола. Последовательное использование малых объемов также позволяет минимизировать риск повреждения окружающих тканей. Избыточные объемы этанола могут дренироваться еще до удаления иглы. Поэтому прямая компрессия вен во время проведения сеанса лечения может предупредить раннее дренирование этанола из зоны его введения.

Для достижения денатурации и склерозирующего эффекта на эндотелиальные клетки высокоэффективным средством замедление скорости кровотока в АВД является, позволяющим увеличить время контакта этанола с эндотелием. Эта цель может достигаться различными путями.

1. Артериальный доступ – применение окклюдизирующих баллонов.
2. Прямые инъекции в зону АВД – применение окклюдизирующих баллонов как и при артериальном доступе.
3. Венозный доступ – окклюзия отводящих вен создается дистальнее точки пункции за счет мануальной компрессии, использования спиралей (при наличии аневризматических расширений) или применения пневматической компрессии.

При повышенных показателях оттока преимущество имеют компрессия отводящих вен (мануальная или с применением компрессионных устройств). Это ведет к изменению направления кровотока по направлению к зоне артериовенозного сброса.

При аневризматическом расширении дренирующих вен для замедления кровотока целесообразно использовать предварительную эмболизацию спиралью или применение J-проводника. В этом случае применение этанола ведет не только к тромбозу, но и к повреждению сосудистого эндотелия, что является залогом стойкой облитерации в зоне АВД.

Для снижения риска ишемических осложнений со стороны нормальных окружающих тканей при лечении АВД необходимо использовать технику множественных сеансов. При микрофистулезных формах, где имеется диффузное инфильтративное расположение источников питания АВД, можно пользоваться приемом разведения этанола с неионным контрастным препаратом в соотношении 1:1.

Дополнительным приемом уменьшения побочных эффектов применения этанола, например, отека и боли в области поражения, является рутинное применение гидрокортизона, как и НПВС. Использование этих препаратов обеспечивает профилактику или минимизирует риск развития синдрома сдавления с последующим возможным повреждением нервных структур.

Тем не менее, до сих пор нет общего мнения по поводу рутинного применения этанола при всех АВД с учетом риска серьезных осложнений (легочный вазоспазм, повреждения нервов, кожные некрозы). Как правило, тактика лечения АВД и выбор склерозанта определяется с учетом клинического варианта ее течения и риска серьезных местных или системных осложнений (острое кровотечение).

Методика применения этанола при лечении АВД имеет много «подводных камней», требует тщательного планирования каждого сеанса вмешательства, сопряжена с достаточно большим числом осложнений,

с чем и связано в конечном итоге ее не слишком широкое распространение в реальной клинической практике.

#### **Выбор эмболизирующих субстанций**

Существует общее неправильное представление, что в лечении АВД должен быть «один золотой» стандарт эмболизирующего агента. Выбор препарата базируется на учете трех факторов: локализации поражения, его морфологии и клинической картины.

Локализация поражения часто является ведущим обстоятельством при выборе эмболизирующего/склерозирующего агента. Наличие рядом с мальформацией важных неврологических структур является, как правило, противопоказанием к применению этанола. Его использование может привести к некрозам мягких тканей и серьезным неврологическим расстройствам. В этих случаях преимуществом обладают другие жидкие препараты, а также NBCA и Опух. Сложной для лечения локализацией является поражение кожных покровов. В этих случаях при лечении этанолом часто отмечаются серьезные осложнения в виде некрозов и изъязвлений.

Клиническая картина в каждом индивидуальном случае имеет определенное значение при выборе препарата для эмболизации/склеротерапии. Если перед нами стоит задача уменьшить артериовенозный сброс, то мы можем использовать крупные эмболизационные агенты. К примеру, у новорожденного при наличии выраженной сердечной недостаточности из-за АВД в бассейне подвздошных артерий наилучшим выбором может быть эмболизация спиралями. Данный выбор хотя и далек от идеала, но позволяет в короткое время скорректировать гемодинамические нарушения, сохранить жизнь пациента с целью проведения в дальнейшем более адекватной терапии.

В тех случаях, когда не ставится задача только уменьшить васкуляризацию поражения перед проведением хирургического вмешательства, эмболизирующий агент необходимо выбирать с учетом возможных ближайших и отдаленных результатов. Это особенно важно при внутримозговой локализации АВД. При имеющемся небольшом поражении с минимальной клинической симптоматикой риск применения такого мощного агента, как этанол, может превышать потенциальный эффект излечения. Это утверждение верно и для низкоскоростных венозных мальформаций.

Не менее важную роль при выборе агента для эмболизации играет и морфология поражения. Прямые артериовенозные фистулы (тункулярное артериовенозное поражение), например, при легочном поражении могут быть успешно устранены с применением крупных эмболизирующих субстанций (спирали, механические окклюдеры) без большого риска рецидивов. Однако для экстратункулярных АВД при наличии многообразия в строении очага дисплазии определенные особенности анатомии артерий и вен заставляют использовать в лечении комбинацию различных эмболизирующих/склерозирующих агентов. Для достижения максимального результата здесь требуется грамотное сочетание возможностей применения спиралей, жидких склерозантов и полимеризующих агентов.

#### **РЕКОМЕНДАЦИЯ**

*Проблема максимального закрытия зоны артериовенозного сброса с применением материальных эмболов, как правило, до конца не решается из-за невозможности воздействия с их помощью на само микроциркуляторное русло. Жидкие склерозанты (этанол) имеют*

*определенные преимущества в этом отношении, но их полная неуправляемость делает их полноценное применение практически невозможным в реальной практике. Актуальным вопросом остается поиск «золотой середины» между двумя этими направлениями с использованием достижения современной химии полимеров и разработки новых технических решений.*

#### **Применение эндографтов и стентов с покрытием**

В литературе описано применение эндографтов с хорошим результатом для устранения приобретенных артериовенозных фистул с локализацией в подключичных, подвздошных и бедренных сосудах. Эндографты также могут быть использованы и при лечении АВД. Их применение может быть обоснованным в случае наличия аневризм, развивающихся в проекции афферентных артерий. Эндопротезирование может быть выполнено и в случае наличия единичного прямого артериовенозного сообщения (тункулярная форма АВД). Применение эндопротезирования при экстратункулярных формах АВ является грубой тактической ошибкой, вызывая гемодинамический эффект, аналогичный проксимальному лигированию или эндоваскулярной окклюзии питающих артерий. При этом зона артериовенозного сброса остается интактной, что, в конечном счете, ведет к рецидиву заболевания.

Применение покрытых стентов при АВД возможно лишь в исключительных случаях. При наличии тяжелых осложнений АВД (кровотечения, сердечная недостаточность), когда проведение и открытого хирургического вмешательства и стандартного эндоваскулярного лечения по тем или иным причинам невозможно, эндопротезирование может быть признано в качестве последней паллиативной лечебной процедуры с целью спасения жизни пациента.

#### **Пластическая хирургия в лечение АВД лица и шеи**

Частота встречаемости ангиодисплазий с локализацией в области головы и шеи составляет от 5–14% от их общего количества. Учитывая особенности кровоснабжения и расположение рядом с важными анатомическими образованиями и органами (головным мозгом, эндокринными железами, нервными структурами), данная область считается самой трудной как для сосудистых хирургов, так и для специалистов эндоваскулярной и пластической хирургии. Значимость проблемы лечения врожденных ангиодисплазий определяется реальной опасностью развития тяжелых осложнений заболевания: трофических нарушений, язв, массивных кровотечений из ангиоматозных тканей, а также нарушением центральной гемодинамики при неустранимом патологическом артериовенозном сбросе.

Хирургическое удаление патологического сосудистого образования является единственным радикальным методом лечения. Основной целью должно быть выполнение резекционного вмешательства в максимально полном объеме. Применение селективной и суперселективной ангиографии, появление новых материалов для эндоваскулярной окклюзии сосудов, питающих ангиоматоз, позволяет обеспечить адекватную эмболизацию с целью подготовки к резекционному вмешательству. Однако при поражении эстетически значимых участков, таких как лицо и шея, это становится сложной задачей. Данное обстоятельство заставляет искать новые пути закрытия раневой поверхности после удаления ангиоматозных тканей.



Оперативные вмешательства при этой локализации, вне зависимости от формы поражения, имеют ряд особенностей, в первую очередь связанных со стремлением избежать избыточной кровопотери. К сожалению, простой и надежный метод наложения турникета, позволяющий выполнять оперативные вмешательства в «бескровных» условиях, при этой локализации неприемлим. В этой группе пациентов с целью уменьшения объема кровопотери использовались этапные РЭО, предварительное прошивание афферентных артерий по периметру ангиоматозных тканей до апоневроза с последующим удалением гемостатических швов, управляемая гипотензия, а также обкалывание ангиоматозных тканей раствором с адреналином. При тяжелых поражениях выполнение оперативного вмешательства должно проводиться с использованием аппаратов возврата крови, что позволяет избежать осложнений, связанных с использованием донорских компонентов крови и оперировать пациентов, ранее считавшихся неоперабельными.

Несмотря на множественные публикации в российской и зарубежной литературе по тактике лечения АВД головы и шеи, многими хирургами как в регионах России, так и в Москве, применяется такая порочная операция, как перевязка наружной сонной артерии (НСА). Это является грубейшей тактической ошибкой в плановой хирургии ангиодисплазий. После перевязки НСА кровоснабжение ангиоматозных тканей продолжается через сеть коллатералей, в том числе и через бассейн внутренней сонной артерии, однако проведение этапных суперселективных эмболизаций после данной операции не представляется возможным, а риск развития интраоперационных кровотечений возрастает.

Для обширных АВД головы и шеи в качестве подготовки к удалению ангиоматозных тканей возможно выполнение этапных РЭО афферентных артерий с использованием эмболов и эмболизирующего агента (тканевого клея). Период между РЭО и хирургическим вмешательством не должен превышать 7–10 дней для уменьшения риска коллатеральной ревазуляризации зоны патологического сброса. В случаях нерезектабельности ангиоматозных тканей возможно проведение паллиативных эмболизаций для предупреждения прогрессирования заболевания. РЭО должна выполняться поэтапно во всех сосудистых бассейнах с применением суперселективной катетеризации афферентных ветвей в зоне ангиодисплазии. Проведение РЭО и открытых вмешательств при локализации ангиодисплазии в области головы и шеи всегда несут в себе опасность эмболии функционально значимых сосудов головного мозга, поэтому перед проведением эмболизации необходимо проведение не только суперселективной ангиографии артерий из бассейна наружной сонной артерии, но раздельной ангиографии бассейнов внутренней сонной артерии с обеих сторон.

Учитывая молодой, трудоспособный возраст большей части пациентов, косметический результат после иссечения ангиоматозных тканей на лице и шее крайне важен и напрямую связан с качеством жизни пациентов и их социальной адаптацией, в связи с чем необходимо стремиться к широкому применению пластических методов закрытия раны. Различные способы пластического закрытия раневой поверхности позволяют улучшить результаты хирургического лечения больных с ангиодисплазиями лица и шеи и могут быть методом выбора для хирургов.

### **Трофические нарушения при АВД**

Наибольшие сложности для определения тактических действий представляет группа пациентов с трофическими нарушениями при АВД. Основные гемодинамические феномены при этом связаны с:

- обкрадыванием тканей, располагающихся дистальнее артериовенозных фистул, наличие реверсивного кровотока в дистальных сегментах артерий;
- возникновением турбулентности по обе стороны фистулы;
- изменением и травматизацией сосудистой стенки.

Вследствие этого уменьшается давления в дистальных сегментах артерий, увеличивается венозный градиент, происходит уменьшение артериовенозного градиента и редукция капиллярного кровотока, что является основой возникновения трофических расстройств.

Трофические расстройства при АВД в случаях неустраненного патологического сброса отличаются чрезвычайной стойкостью к проводимой местной терапии. Основными целями консервативной терапии в случае наличия трофических нарушений при АВД является обеспечение адекватной компрессии (низкорастяжимые эластичные бинты или трикотаж 3 класса) и применение средств местного лечения. Возможности системной фармакотерапии, учитывая артериовенозное шунтирование, в этом случае значительно ниже, чем при лечении венозных трофических язв. Определенное значение имеет применение активаторов клеточного метаболизма, ведущих к увеличению потребления клетками кислорода и глюкозы и интенсификации процессов метаболизма (актовегин).

Значимость местного лечения возрастает и имеет при АВД определенные особенности. Язвенные дефекты при этом отличаются чрезвычайной полиморфностью морфологических изменений — на поверхности язвы одномоментно наблюдаются проявления различных фаз раневого процесса (воспаления, некроза, грануляции и элементы эпителизации). Принцип влажного заживления является в этих ситуациях основополагающим. Мазевые повязки используются крайне редко. Преимущество имеют «многофункциональные» антисептики с широким спектром действия, обладающих разнонаправленным действием на раневой процесс. Как правило, необходимо учитывать длительность местной терапии (многие месяцы и даже годы) и потенциальную возможность местных аллергических реакций в таком случае.

Показания к хирургическому лечению подобных форм АВД являются, как правило, абсолютными.

При диффузных макрофистулезных поражениях (выраженный патологический сброс), вне зависимости от наличия или отсутствия осложнений, следует придерживаться активной хирургической тактики с проведением эмболизации и/или оперативного вмешательства. Время выполнения подобных вмешательств зависит от показателей центральной гемодинамики, выраженности клинической симптоматики и наличия осложнений.

Больные с микрофистулезной формой и ограниченными макрофистулезными формами, особенно при поражениях дистальных отделов конечностей, должны наблюдаться, хирургическое лечение у этой группы пациентов показано при наличии абсолютных показаний. Лечение малосимптомных или асимптомных ангиодисплазий оправдано в случае ограниченных поражений — в этом случае есть вероятность выполнения радикального вмешательства.

Оперативные вмешательства не всегда могут обеспечить ликвидацию артериовенозного сброса, трофические расстройства в этом случае при АВД отличаются чрезвычайной резистентностью к проводимой консервативной терапии, высокой частотой рецидивирования.

### **Лазерное лечение**

За последние десятилетия накоплен определенный опыт применения лазерного излучения в лечении врожденных мальформаций. Лечение венозных мальформаций с применением диодного лазера 1470 нм является достаточно эффективной процедурой у детей, позволяя избежать негативных эффектов склерозирующей терапии. Наилучшие результаты достигаются при лечении поверхностных венозных поражений при непосредственном контакте с очагом поражения. В литературе есть сообщения об успешном опыте применения трех видов лазеров (Nd-YAG, импульсный на красителях и диодный) для фотокоагуляции кожных поражений при АВД.

В клинической практике могут быть использованы две различные техники. При чрескожном доступе лазерный световод вводится к зоне артериовенозного сброса под рентгенологическим контролем. В случае интраоперационного доступа лазерное волокно вводится в расширенные афферентные артерии и эфферентные вены при непосредственной визуализации в случае предварительно выполненной резекции мальформации. Сообщений подобного рода в литературе очень мало, до конца не ясны показания и противопоказания к подобным вмешательствам, возможности сочетания со стандартными эмболизирующими вмешательствами, нет данных и про результаты подобных операций.

Варианты лазерного лечения для АВД в дальнейшем будут уточняться, перспективным здесь являются потенциальные возможности окклюзии сосудов, что в первую очередь снижает риск кровотечений. Возможные варианты доступа в этих случаях: внутрисосудистый (посредством катетеризации), чрескожный пункционный с или без ультразвукового контроля.

В заключении необходимо констатировать, что эмболизация при АВД остается методикой выбора, являясь наиболее патофизиологическим вмешательством. Лазерная коагуляция с применением Nd-YAG лазера может дополнительно после РЭО применяться при обширных микрофистулезных поражениях с целью более радикального устранения ангиоматоза или замедления процесса «коллатерализации» образования.

Трункулярные формы АВД являются основанием для эндоваскулярного лечения. Только единичные формы с периферическим расположением свищей малого диаметра могут рассматриваться для потенциального лазерного лечения с применением КТР-лазера, импульсного или непрерывного Nd-YAG лазера с паравазальным или интралюминальным доступом с возможностью охлаждения. В зависимости от размеров поражения используется техника множественных пункций и сессий.

Наилучшие результаты при лазерной коагуляции достигаются при так называемых гамартмных типах АВД (т.н. «рацемозная ангиома»), где этот метод опять же используется в комбинации со стандартной РЭО.

Для ликвидации очагов гастроинтестинального кровотечения при синдроме Rendu-Osler-Weber (наследственная геморрагическая телеангиоэктазия) целесообразнее всего использовать аргоновую коагуляцию. Для очагов другой локализации методом выбора будет применение Nd-YAG лазера.

Для устранения очагов на слизистой носа и рта, включая слизистую языка, наиболее эффективным является контактное воздействие Nd-YAG лазера с 600 мк волокон с мощностью 12–15 Вт в импульсном режиме.

Для лечения кожных поражений, включая лицо, пальцы, подногтевые валики, вариантом выбора является импульсный Nd-YAG лазер с параметрами 50–100 Дж/см<sup>2</sup>. С точки зрения подобных поражений упрощенно можно рекомендовать для более мелких сосудов, таких как капилляры, использовать меньшую длину волны и продолжительность импульсов, с возрастанием диаметра сосудов увеличивается длина лазерной волны и продолжительность воздействия. Исходя из таких биофизических закономерностей, можно говорить, что для лазерного воздействия больше всего подходят микрофистулезные поражения, для сосудов среднего и крупного калибра необходимо использовать открытые или эндоваскулярные доступы.

### **Медикаментозное лечение**

Медикаментозное лечение в случае АВД может использоваться у новорожденных. Есть сообщения о применении ингибиторов металлопротеиназ (Marimostat) с целью контроля за прогрессией АВД. Применение данного препарата (продолжительность лечения достигала 13 лет) позволило в некоторых клинических случаях достичь инволюции внутрикостной АВД. Однако длительное применение сопряжено и с серьезными побочными эффектами.

Доксициклин может применяться у пациентов с внутричерепными АВД, его применение ведет к снижению частоты кровотечений. Он также ингибирует металлопротеиназы и обладает эффектом подавления ангиогенеза. Однако к каким-либо значимым клиническим изменениям применение данного препарата не ведет.

Для лечения симптомных АВД у детей применялся и талидомол. Его назначение вело к значительному уменьшению отека и болей, особенно у пациентов с наличием PTEN-гамартомы. Какого-либо уменьшения в размерах со стороны АВД не отмечалось.

Бевасизумаб (авастин) использовался при лечении пациентов с врожденной наследственной телеангиоэктатической болезнью, приводя к значимому уменьшению носовых кровотечений, связанным с артериовенозным шунтированием. Но его применение может провоцировать кровотечения других локализаций.

Иммунодепрессант рапамицин показал высокую эффективность в сокращении размеров болезненной гамартомы при PTEN-синдроме. Добиться полного исчезновения АВД не удается и при отмене препарата клиника вновь возвращается.

### **Прогноз при АВД**

Прогноз при АВД зависит, как правило, от двух аспектов: время постановки диагноза и адекватности лечения. В случае появления и прогрессирования АВД в детском возрасте течение мальформации значительно тяжелее по сравнению с теми клиническими случаями, когда АВД начинает прогрессировать в возрасте 40–50 лет.

Терапевтической стратегией у детей при наличии обширного и неоперабельного поражения является стабилизация клинического состояния и предотвращение трофических расстройств и кровотечений. Лечение АВД в этих случаях позволяет замедлить прогрессию заболевания без значимого влияния на качество жизни.

К сожалению, неправомерная лечебная тактика при АВД остается главной причиной осложнений, которых



можно было бы избежать. Превентивное лечение и здесь играет весьма значимую роль. Пациенты с АВД должны быть под постоянным наблюдением команды высококвалифицированных специалистов, это позволит избежать использования неэффективных и потенциально опасных методов лечения. Весьма важной задачей завтрашнего дня является и разработка определенных маркеров, которые помогут облегчить задачу скрининга как самих поражений, так и их прогрессии в процессе лечения и динамического наблюдения за этой категорией пациентов.

## ЗАКЛЮЧЕНИЕ

Артериовенозные ангиодисплазии — врожденные сосудистые мальформации в результате нарушения развития артериальной и венозной системы в процессе онтогенеза. Данные дефекты характеризуются формированием прямых сообщений между сосудами различного диаметра или сетчатой структуры из мельчайших капилляров, которые будучи неполноценными, формируют сосудистую структуру, называемую «центральный очаг» (англ. «nidus»). Поражение при АВД характеризуется как зона патологического артериовенозного шунтирования с низким сопротивлением и кровотоком с высокими скоростными характеристиками, направленным из артериального в венозный отдел через соустье различного диаметра. Различными группами экспертов были предложены несколько классификаций АВД (Гамбургская, ISSVA, Schöbinger, ангиографическая классификация), ставшие результатом лучшего понимания биологии и онтогенеза данных поражений и помогая в то же время в улучшении результатов лечения ангиодисплазий. Гамбургская классификация, базирующаяся на эмбриологической дифференциации трунккулярных и экстратрункулярных форм поражения, позволяет указать на потенциальные возможности прогрессирования и/или рецидива заболевания. Большинство АВД относятся к экстратрункулярным формам с наличием шунтирования, реже наблюдаются трунккулярные (стволовые) формы. Вне зависимости от типа артериовенозного шунтирования, в конечном счете, ведет к значимым анатомическим, патофизиологическим и гемодинамическим изменениям. Несмотря на более низкую частоту встречаемости (10–20% среди всех ангиодисплазий), АВД являются в клиническом плане наиболее значимой проблемой, неся за собой потенциальный риск потери конечности и даже угрозы для жизни. АВД могут отмечаться в любых частях тела. Клиническая картина зависит от локализации и объема и варьирует от асимптомных вариантов до тяжелых поражений с выраженным патологическим сбросом и проявлениями сердечной недостаточности.

Диагностика и обследование на первом этапе могут быть обеспечены неинвазивными или малоинвазивными методами — дуплексное сканирование, магнитно-резонансная томография и МР-ангиография, компьютерная томография или КТ-ангиография. Ангиография остается «золотым стандартом» диагностики и ее проведение является необходимым для планирования последующего лечения. Для достижения оптимального результата необходимо в рамках мультидисциплинарного подхода интегрировать хирургические и нехирургические возможности лечения. Доступные в настоящее время методики лечения ассоциируют с повышенным риском осложнений. Однако осуществление своевременного вмешательства, пусть даже агрессивного, несмотря на имеющиеся определенные риски, при устранении очага поражения ведет к поло-

жительному результату. Такие варианты оперативных вмешательств, как эмболизация афферентных артерий спиралями или лигирование афферентных артерий (скелетизация), оставляют интактной зону артериовенозного сброса и могут являться дополнительными факторами пролиферации в зоне поражения. К тому же данные вмешательства блокируют доступ к зоне артериовенозного сброса в случае необходимости проведения в будущем эндоваскулярных лечебных процедур. В случае трудноудаляемых при хирургическом вмешательстве экстратрункулярных инфильтративных форм АВД наиболее приемлемым методом лечения является использование эндоваскулярных методик. Проблема максимального закрытия зоны артериовенозного сброса с применением материальных эмболов (особенно крупных по диаметру), как правило, до конца не решается из-за невозможности воздействия с их помощью на само микроциркуляторное русло. Жидкие склерозанты (этиловый спирт) имеют определенные преимущества в этом отношении, но их полная неуправляемость делает их полноценное применение крайне затруднительным в реальной практике. Соответственно, весьма актуальным вопросом остается поиск наилучших препаратов и отработки методик их применения при эндоваскулярном лечении. Проведение подобного лечения для снижения числа осложнений и достижения определенного результата требует достаточного опыта и специального обучения. В ряде случаев с хорошими перспективами возможно использование техники хирургического удаления ангиоматозных тканей. Подобные вмешательства для снижения травматичности и интраоперационной кровопотери могут быть дополнены предоперационной склеротерапией или эмболизацией. Именно с использованием такого комбинированного подхода достигаются наилучшие результаты в лечении АВД. Адекватная лечебная тактика обеспечивается за счет внедрения мультидисциплинарного подхода и вмешательств, выполняемых высококвалифицированными и специально подготовленными специалистами.

## ЛИТЕРАТУРА

1. *Алексеев П.П.* Болезни мелких артерий, капилляров и артерио-венозных анастомозов. Л.: Медицина. 1975; 114–148.
2. *Аничков М.Н., Варава Б.Н., Даурова Т.Т.* и др. Хирургическое лечение гемангиом. Хирургия. 1982; 9: 123–124.
3. *Аничков М.Н., Гуртовой Б.Л., Таранович В.А.* и др. Гемангиомы тазовой локализации. Хирургия. 1981; 4: 120–121.
4. *Аничков М.Н., Гуртовой Б.Л., Варава Б.Н.* и др. Ангиодисплазия таза у женщин. Вестник хирургии. 1984; 11: 77–79.
5. *Баиров Г.А., Кунатадзе Д.Д.* Клиника, диагностика и хирургическое лечение заболеваний периферических сосудов у детей. Хирургия. 1986; 8: 98–102.
6. *Баиров Г.А., Юрьев В.К., Кунатадзе Д.Д.* и др. Клинико-социальное исследование аномалий периферических сосудов у детей. Вестник хирургии им. И.И.Грекова. 1992; 12: 66–70.
7. *Бондарчук А.В.* Заболевания периферических сосудов. Л.: Медицина. 1969; 520.
8. *Дан В.Н.* Диагностика и хирургическое лечение врожденных ангиодисплазий. Автореферат дисс. ... д.м.н. Москва. 1989.
9. *Дан В.Н., Вольнский Ю.Д., Кунцевич Г.И.* и др. Хирургическая тактика при артериовенозных ангиодисплазиях в зависимости от локализации и величины поражения. Кардиология. 1990; 12: 43–46.

10. Дан В.Н., Голома В.В., Цыгельников С.А. Диагностика и лечение артериовенозных ангиодисплазий стопы. *Ангиология и сосудистая хирургия*, 1997; 1: 97–117.
11. Дан В.Н., Кармазановский Г.Г., Нарлыев К.М. Возможности компьютерной томографии в диагностике ангиодисплазий и выборе хирургической тактики. *Хирургия*, 1994; 6: 21–23.
12. Дан В.Н., Коков Л.С., Жуков А.О. с соавт. Успешное комбинированное лечение обширной артериовенозной ангиодисплазии таза и нижней конечности. *Хирургия*, 2011; 3: 86–87.
13. Дан В.Н., Сапелкин С.В. Ангиодисплазии (врожденные пороки развития сосудов). Москва. Вердана, 2009; 200.
14. Дан В.Н., Сапелкин С.В. Ангиодисплазии (глава 7). Лучевая диагностика болезней сердца и сосудов: национальное руководство. Москва, Гэотар-Медиа, 2011; 641–668.
15. Дан В.Н., Сапелкин С.В., Кунцевич Г.И. с соавт. 20-летний опыт лечения ангиодисплазий — современные подходы к диагностике и лечебной тактике. В книге «А.В.Покровский : 20 лет работы сосудистого отделения». Глава 8. 124–142.
16. Дан В.Н., Сапелкин С.В., Кульчицкая Д.Б. с соавт. Возможности лазерной доплеровской флоуметрии в оценке расстройств микроциркуляции при ангиодисплазиях. *Ангиология и сосудистая хирургия*, 2007; 13: 4: 46–50.
17. Дан В.Н., Сапелкин С.В., Шаробаро В.И. с соавт. Тактика лечения артериовенозных ангиодисплазий головы и шеи. *Флебология*, 2013; 3: 17–25.
18. Дан В.Н., Сапелкин С.В., Шаробаро В.И. с соавт. Ангиодисплазии лица и шеи — современные принципы лечения с использованием элементов пластической хирургии. *Ангиология и сосудистая хирургия*, 2013; 4: 136–142.
19. Дан В.Н., Шаробаро В.И., Сапелкин С.В., Вафина Г.Р. Пластические операции при лечении ангиодисплазий головы и шеи. *Анналы пластической, реконструктивной и эстетической хирургии*, 2014; 1: 27–36.
20. Дан В.Н., Щеголев А.И., Сапелкин С.В. Современные классификации врожденных пороков развития сосудов (ангиодисплазий). *Ангиология и сосудистая хирургия*, 2006; 4: 28–33.
21. Долецкий С.Я., Тихонов Ю.А. Врожденные пороки периферических сосудов у детей. *Клиническая хирургия*, 1967; 10: 44–48.
22. Зеленин Р.П., Овчинников И.И., Цукерман Б.Г. Болезнь Клиппель-Треноне-Вебера — Рубашова. *Клиническая хирургия*, 1974; 11: 146–147.
23. Иваницкая М.И., Москаленко Ю.Д., Рубашов И.И. Динамика рентгенологических изменений сердца при артериовенозных свищах периферических сосудов до и после операции. *Кардиология*, 1970; 2: 67–72.
24. Исаков Ю.Ф., Тихонов Ю.А. Врожденные пороки периферических сосудов у детей. М.: Медицина, 1974; 116.
25. Исаков Ю.Ф., Водолазов Ю.Ф., Поляев Ю.А. Эндovasкулярная окклюзия сосудов в лечении некоторых хирургических заболеваний у детей. *Хирургия*, 1987; 8: 3–5.
26. Кармазановский Г.Г., Дан В.Н., Скуба Н.Д. Компьютерно-томографическая характеристика ангиодисплазий с ангиоматозом в мягких тканях. *Вестник рентгенологии и радиологии*, 1993; 2: 37–43.
27. Коротких Н.Г., Ольшанский М.С., Щербинин А.С. Эндovasкулярная микроэмболизация задней ушной артерии в комплексном лечении капиллярной ангиомы ушной раковины. *Ангиология и сосудистая хирургия*, 2007; 13: 4: 74–76.
28. Краковский Н.И., Мусаев С.М. Врожденные артериовенозные свищи нижних конечностей и их лечение. *Вестник хирургии*, 1962; 4: 91–94.
29. Краковский Н.И., Мазаев П.Н. Ангиография в хирургии сосудов конечностей и шеи. М.: Медицина, 1964; 147.
30. Краковский Н.И., Колесникова Р.С., Пивоварова Г.М. Врожденные артериовенозные свищи. М.: Медицина, 1978; 176.
31. Кунцевич Г.И., Дан В.Н., Кусова Ф.У. Оценка центральной и периферической гемодинамики у больных с ангиодисплазией конечностей по данным ультразвукового исследования. *Визуализация в клинике*, 1997; 11: 1–5.
32. Кунцевич Г.И., Дан В.Н., Кусова Ф.У. Ультразвуковая диагностика ангиодисплазии конечностей. *Ультразвуковая диагностика*, 1997; 2: 78–84.
33. Павлов К.А., Щеголев А.И., Дан В.Н. с соавт. Ангиодисплазии: роль медиаторов и факторов роста. *Ангиология и сосудистая хирургия*, 2009; 15: 1: 151–154.
34. Павлов К.А., Щеголев А.И., Дан В.Н. с соавт. Медиаторные взаимодействия при васкулогенезе и ангиогенезе. *Ангиология и сосудистая хирургия*, 2009; 15: 2: 31–35.
35. Покровский А.В., Дан В.Н., Сапелкин С.В. Ангиодисплазии (врожденные пороки развития сосудов). Клиническая ангиология. Руководство для врачей под ред. Покровского А.В. Том.2. Москва. Медицина. 2004.
36. Покровский А.В., Москаленко Ю.Д., Зингерман Л.С. и др. Клиника, диагностика и хирургическое лечение врожденных артериовенозных свищей периферических сосудов. *Хирургия*, 1971; 2: 23–30.
37. Покровский А.В., Москаленко Ю.Д., Голосовская М.А. К патогенезу и классификации врожденных пороков кровеносных сосудов. *Вестник хирургии*, 1971; 2: 59–64.
38. Рыжков В.К., Гранов А.М., Анисимов В.Н. и др. Использование металлических спиралей для эндоваскулярной окклюзии крупных сосудов. *Хирургия* 1985; 6: 117–120.
39. Сербиненко Ф.А., Филатов Ю.М. Отдаленные результаты окклюзии баллоном афферентных сосудов артериовенозных аневризм. *Вопросы нейрохирургии*. 1978; 3: 3–7.
40. Скобелкин О.К., Титова Т.М., Богданов С.Е. Первый опыт применения аргонного лазера в лечении пигментных образований. *Хирургия*, 1987; 4: 102–103.
41. Цыганов И.С., Коков Л.С., Голома В.В., Дан В.Н. Диагностика артериовенозных ангиодисплазий таза и нижних конечностей. *Грудная и сердечно-сосудистая хирургия*, 1995; 6: 59–61.
42. Цыгельников С.А. Диагностика и хирургическое лечение артериовенозных ангиодисплазий конечностей. Автореферат дисс. ... к.м.н. Москва, 1997.
43. Шалимов А.А., Дрюк Н.Ф., Полищук Ю.Э. и др. Диагностика и хирургическое лечение артериовенозных ангиодисплазий периферических сосудов. *Клиническая хирургия*, 1982; 7: 5–10.
44. Яргиелло Т., Раковски П., Зубилевич Т. и др. Ангиодисплазии верхних конечностей. Диагностика и сравнение дуплексного сканирования с ангиографией. *Ангиология и сосудистая хирургия*, 2000; 6: 1: 34–41.
45. Angel C., Yngve D., Murillo C. et al. Surgical treatment of vascular malformations of the extremities in children and adolescents. *Pediatr Surg Int*, 2002; 18: 213–217.
46. Beek F.J.A., ten Broek F.W., van Schaik J.P.J., Mali W.P.T.M. Transvenous embolisation of the arteriovenous malformation of the mandible via a femoral approach. *Pediatr Radiol*, 1997; 27: 855–857.
47. Belov St., Loose D.A., Weber J., eds. *Vascular Malformations*. Reinbek: Einhorn-Press Verlag GmbH, 1989; 205.
48. Belov St. Classification of congenital vascular defects. // *International angiology*, 1990; 9: 3: 141–146.

49. **Belov St.** Anatomopathological classification of congenital vascular defects. *Semin Vasc Surg*, 1993; 6: 219–224.
50. **Belov St.** Correction of lower limbs length discrepancy in congenital vascular-bone disease by vascular surgery performed during childhood. *Semin Vasc Surg*, 1993; 6: 245–251.
51. **Boos M., Lentschig M., Scheffler K.** et al. Contrast-enhanced magnetic resonance angiography of peripheral vessels. Different contrast agent applications and sequence strategies: a review. *Invest Radiol*, 1998; 33: 538–546.
52. **Bulas D.I., Johnson D., Allen J.F.** et al. Fetal hemangioma: sonographic and color flow Doppler findings. *J Ultrasound Med*, 1992; 499–501.
53. **Burrows P.E., Mulliken J.B., Fellows K.E., Strand R.D.** Childhood hemangiomas and vascular malformations: angiographic differentiation. *AJR*, 1983; 141: 483–488.
54. **Cabbabe E.B.** Xenoradiography as an aid in planning resection or arteriovenous malformation of the upper extremities. *J Hand Surg*, 1985; 10: 5: 670–674.
55. **Calligaro K.D., Sedlacek T.V., Savarese R.P.** et al. Congenital pelvic arteriovenous malformations: Long-term follow-up on two cases and a review of the literature. *J Vasc Surg*, 1992; 16: 100–108.
56. **Cavallo A., Molini L., Quadri P., Orlando L., Ferro C.** Congenital arteriovenous malformations of the lower limb. Colour Doppler diagnosis. *Radiol Med*, 1993; 85: 487–491.
57. **Clark E.R.** Studies of the growth of blood-vessels in the tail of the frog larva by observation and experiment of the living animal. *Amer J Anat*, 1918; 23: 37.
58. **Dean R.H.** Congenital arteriovenous malformations. *Vascular disorders of childhood*. Philadelphia, Lea and Febinger, 1983; 498–532.
59. **Doppman J.L., Pevsner P.** Embolization of arteriovenous malformations by direct percutaneous puncture. *AJR*, 1983; 140: 773–778.
60. **Gianturco C., Anderson J.H., Wallace S.** Mechanical devices for arterial occlusion. *Am J Roentgenol*, 1975; 124: 428–430.
61. **Gomes A.S.** Embolization therapy of the congenital arteriovenous malformations: use of alternative approaches. *Radiology*, 1994; 190: 191–198.
62. **Gwak M.S., Cho H.S., Kim Y.H.** et al. The hemodynamic changes of alcohol sclerotherapy in patients with congenital peripheral arteriovenous malformations. *J Korean Anesthesiology*, 1998; 35: 1161–1168.
63. **Haimovici H.** Abnormal arteriovenous shunts associated with chronic venous insufficiency. *J Cardiovasc Surg*, 1976; 17: 473–482.
64. **Herborn C.U., Goyen M., Lauenstein T.C.** et al. Comprehensive time-resolved MRI of peripheral vascular malformations. *Am J Roentgenol*, 2003; 181: 3: 729–735.
65. **Hermann G., Yeh H-C., Schwartz I.** Computed tomography of soft-tissue lesions of the extremities, pelvis and shoulder girdls: sonographic and pathologic correlations. *Clin Radiol*, 1984; 35: 193–198.
66. **Holman E.** Problems in the dynamics of blood flow. I. Conditions controlling collateral circulation in the presence of arterio-venous fistula, and following the ligation of an artery. *Surgery*, 1949; 26: 880.
67. **Holman E.** The vicissitudes of an idea: the significance of total blood volume in the story of arteriovenous fistulae. *Rev. Surg*, 1963; 20: 152.
68. **Holman E.** Abnormal arteriovenous communications. Charles C. Thomas Publ., II Ed., 1968.
69. **Huch Böhl R.A., Brunner U., Bollinger A.** et al. Management of congenital angiodyplasia of the lower limb: magnetic resonance imaging and angiography versus conventional angiography. *Brith J Radiol*, 1995; 68: 1308–1315.
70. **Hyodoh H., Fujita A., Hyodoh K.** et al. High-flow arteriovenous malformation of the lower extremity: ethanolamine oleate sclerotherapy. *Cardiovasc Intervent Radiol*, 2001; 24: 348–351.
71. **Jackson J.E., Mansfield A.O., Allison D.J.** Treatment of high-flow vascular malformations by venous embolization aided by flow occlusion techniques. *Cardiovasc Interv Radiol*, 1996; 19: 323–328.
72. **Kaufmann S.L., Kumar A.A.J., Roland J-M.A.** et al. Transcatheter embolization in the management of congenital arteriovenous malformations. *Radiology*, 1980; 137: 1: 21–29.
73. **Kim J.Y., Kim D.I., So Y.S.** et al. Surgical treatment for congenital arteriovenous malformations: 10 years' experience. *Eur J Vasc Endovasc Surg*, 2006; 32: 101–106.
74. **Konus Ö.L., Ilgit E.T., Yücel C.** et al. Scrotal arteriovenous malformation and its preoperative embolization. *Eur Radiol*, 1999; 9: 425–427.
75. **Lee B.B.** Advanced management of congenital vascular malformation (CVM). *Int Angiol*, 2002; 21: 3: 209–213.
76. **Lee B.B., Baumgartner I., Berlien H.** et al. Consensus Document of the International Union of Angiology (IUA)—2013. Current concept on the management of arterio-venous management. *International Angiology*, 2013 2: 32(1): 9–36.
77. **Lee B.B., Do Y.S., Yakes W.** et al. Management of arterial-venous shunting malformations (AVM) by surgery and embolosclectherapy. A multidisciplinary approach. *J Vasc Surg*, 2004; 33: 596–600.
78. **Lee B.B., Laredo J., Lee S.J.** et al. Congenital vascular malformations: general diagnostic principles. *Phlebology*, 2007; 22: 6: 253–257.
79. **Lo C.M., Yeung H.Y., Siu K.F.** Misdiagnosed localized arteriovenous malformation. *J Vasc Surg*, 1987; 6: 4: 419–421.
80. **Loose D.A., Weber J.** Indications and tactics for a combined treatment of congenital vascular malformations. *Angiology Torino, Minerva Medica*, 1991; 373–378.
81. **Loose D.A.** Combined treatment of congenital vascular defects: indications and tactics. *Semin Vasc Surg*, 1993; 6: 260–265.
82. **Loring L.A., Hallisey M.J.** Arteriography and interventional therapy for diseases of the hand. *Radiographics*, 1995; 15: 1299–1310.
83. **Malan E.** Vascular malformations (angiodyplasias). Milan, Carlo Erba Foundation, 1974; 213.
84. **Marchiano A.V., Patelli G., Spreafico C. et al.** Transcatheter embolization in 39 cases oof hyperactive arteriovenous malformation. *Radiol Med, (Torino)*, 1996; 91: 4: 440–446.
85. **Mattassi R., Vaghi M.** Vascular bone syndrome - angio-osteodystrophy: current concepts. *Phlebology*, 2007; 22: 6: 287–290.
86. **Matsumoto K., Kurachi H., Murakami T.** et al. Vaginal arteriovenous malformation: MR imaging. *Abdom Imaging*, 1996; 21: 554–556.
87. **Mattassi R.** Differential diagnosis in congenital vascular-bone syndromes. *Semin Vasc Surg*, 1993; 6: 233–244.
88. **Mulliken J.B., Young A.E.** Vascular birthmarks: hemangiomas and malformations. Philadelphia: Saunders, 1988.
89. **Mulliken J.B.** *Classification of vascular birthmarks. In: Grainger R.G., Allison D.J., eds. Vascular birthmarks, haemangiomas, and malformations.* Philadelphia, PA: WB Saunders, 1988; 24–37.
90. **Niechajev I.A., Clodius L.** Histological investigation of vascular malformations of the face after transarterial embolization with Ethibloc and other agents. *Plast and Reconstr Surg*, 1990; 86: 4: 664–674.
91. **Olcott C., Newton T.N., Stoney R.J., Ehrenfeld W.K.** Intra-arterial embolization in the management of arteriovenous malformations. *Surgery*, 1976; 79: 3–12.



92. **Paltiel H.J., Burrows P.E., Kozakewich H.P.W.** et al. Soft-tissue vascular anomalies: utility of US for diagnosis. *Radiology*, 2000; 214: 747–754.
93. **Parkes Weber F.** Angioma formation in connection with hypertrophy of limbs and hemihypertrophy. *Brit J Derm Syph*, 1907; 19: 231.
94. **Rao V.R.K., Mandalan K.R., Gupta A.**, et al. Dissolution of isobutyl 2-cyanoacrylate on the long-term follow-up. *AJNR*, 1989; 10: 135–141.
95. **Raso A.M., Rispoli P., Trogolo M., Sisto G.** Venous and arteriovenous vascular malformations: diagnostic and therapeutic considerations regarding 239 patients observed in the 1978–1991. *J Cardiovascular Surg*, 1993; 34: 1: 63–65.
96. **Regina G., Impedovo G., Angiletta D.**, et al. A new strategy for treatment of a congenital arteriovenous fistula of the neck. Case report. *Eur J Vasc Endovasc Surg*, 2006; 32: 107–109.
97. **Riché M.C., Lemarchand-Venencie F., Enjolras O.**, et al. Evolutivité des malformations artérioveineuses; conduite pratique. *STV*, 2003; 3: 289.
98. **van Rijswijk C.S., van der Linden E., van der Woude H.J., Bloem J.L.** Value of dynamic contrast-enhanced MR imaging in diagnosing and classifying peripheral vascular malformations. *Am J Roentgenol*, 2002; 178: 1181–1187.
99. **Rutherford R.B., Anderson B.O.** Diagnosis of congenital vascular malformations of the extremities: new perspectives. *International Angiology*, 1990; 9: 3: 162–167.
100. **Rutherford R.B.** Congenital vascular malformations: diagnostic evaluation. *Semin Vasc Surg*, 1993; 6: 225–232.
101. **Sholapurkar S.L., Malhotra S., Dhall K., Kochhar S.** Multiple congenital arteriovenous malformations with involvement of the vagina and profuse hemorrhage from vaginal ulcer. *Gynecol-Obstet.-Invest*, 1992; 33: 2: 126–128.
102. **Slaba S., Herbreteau D., Jhaveri H.S.**, et al. Therapeutic approach to arteriovenous malformations of the tongue. *Eur Radiol*, 1998; 8: 280–285.
103. **Sorensen R.** Congenital arteriovenous malformations: diagnostic approach. *Periodica angiologica 16.*, Vascular malformations ed. Belov St., Loose D.A., Weber J. Einhorn-Press Verlag, 1989; 70–77.
104. **Sumner D.S.** Hemodynamics and pathophysiology of arteriovenous fistulae. In: Rutherford R.D. ed. *Vascular Surgery*. Ed.3 Philadelphia: WB Saunders Co, 1985; 858–888.
105. **Sunagawa T., Ikuta Y., Ishida O.**, et al. Arteriovenous malformation of the ring finger. Pre- and postoperative evaluation using three-dimensional computed tomography angiography. *J Comput Assist Tomogr*, 2003; 27: 5: 820–823.
106. **Szilagyi D.E., Elliott J.P., De Russo R.J., Smith R.F.** Peripheral congenital arteriovenous fistulas. *Surgery*, 1965; 57: 61–81.
107. **Szilagyi D.E., Smith R.F., Elliott J.P., Hageman J.H.** Congenital arteriovenous anomalies of the limbs. *Arch Surg*, 1976; 111: 423–429.
108. **De Takats G.** Vascular anomalies of the extremities. Report of five cases. *Surg Gynec Obstet*, 1932; 55: 227–237.
109. **Thoma R.** Untersuchungen über die Histogenese und Histomechanik des Gefäßsystems. Encke F. Publ. Stuttgart. 1893.
110. **Trout H.H.** Management of patients with hemangiomas and arteriovenous malformations. *Surg Clin North Am*, 1986; 66: 333–338.
111. **Toyota N., Naito A., Kohata Y., Ito K.** Effective treatment of hemospermia by liquid embolization of a small pelvic arteriovenous malformation. *Cardiovasc Intervent Radiol*, 1998; 21: 258–260.
112. **Van der Stricht J.** La place des anastomoses artério-veineuses dans le syndrome de Klippel et Trenaunay. *Acta Chirurgica Belgica*, 1963; 9: 1068–1079.
113. **Van der Stricht J.** Surgical therapy in AV-shunting diseases. *Periodica angiologica 16.*, Vascular malformations ed. by Belov St., Loose D.A., Weber J. Einhorn-Press Verlag. 1989; 23–25.
114. **Van Dongen R.I.A.M. Barvager M.C.M.H.** Angeborene arterio-venöse dysplasia Schandlungsindikation, angiographische documentation, kombinierte percutane and operative Schandlung. *Chirurg*, 1985; 56: 5: 65–72.
115. **Volmar L., Stalker C.** The surgical treatment of congenital arterio-venous fistulas of the extremities. *J Cardiovascular Surgery*, 1976; 17: 4: 330–337.
116. **Wang Y., Johnston D.L., Breen J.F.**, et al. Dynamic MR digital subtraction angiography using contrast enhancement, fast data acquisition, and complex subtraction. *Magn Reson Med*, 1996; 36: 551–556.
117. **Weber J.H.** Vaso-occlusive angiotherapy (VAT) in congenital vascular malformations. *Semin Vasc Surg*, 1993; 6: 279–296.
118. **Widlus D.M., Murray R.R., Whitte R.I.**, et al. Congenital arteriovenous malformations: Tailored embolotherapy. *Radiology*, 1988; 169: 511–516.
119. **Woolard H.H.** The development of the principal arterial system in the forelimb of the pig. *Contrib Embryol*, 1922; 14: 139–154.
120. **Yakes W.E., Pevsner P.H., Reed M.D.**, et al. Serial embolizations of an extremity arteriovenous malformation with alcohol via direct percutaneous puncture. *AJR*, 1986; 146: 1038–1040.
121. **Yakes W.F., Parker S.H., Gibson M.D.**, et al. Alcohol embolotherapy of vascular malformations. *Semin Intervent Radiol*, 1989; 6: 146–161.
122. **Yakes W.F., Haas D.K., Parker S.H.**, et al. Symptomatic vascular malformations: ethanol embolotherapy. *Radiology*, 1989; 170: 1059–1066.
123. **Yakes W.F., Leuthke J.M., Merland J.J.**, et al. Ethanol embolization of arteriovenous fistula: a primary mode of therapy. *J Vasc Interv Radiol*, 1990; 10: 89–96.
124. **Yakes W.F., Luethke J.M., Parker S.H.**, et al. Ethanol embolization of vascular malformations. *Radiographics*, 1990; 10: 787–796.
125. **Yakes W.F., Rossi P., Odink H.** Arteriovenous malformation management. *Cardiovasc Intervent Radiol*, 1996; 19: 65–71.
126. **Yamaki T., Nozaki M., Sakurai H.**, et al. Prospective randomized efficacy of ultrasound-guided sclerotherapy compared with ultrasound-guided liquid sclerotherapy in the treatment of symptomatic venous malformations. *J Vasc Surg*, 2008; 47: 3: 578–584.
127. **Yoshida H., Yusa H., Ueno E.** Use of Doppler color flow imaging for differential diagnosis of vascular malformations: a preliminary report. *J Oral Maxillofac Surg*, 1995; 53: 4: 369–374.
128. **You C.K., Rees J., Gillis D.A., Steeves J.** Klippel-Trenaunay syndrome: a review. *Can J Surg*, 1983; 26: 399–403.
129. **Young A.I., Tadavarthy S.M., Yedlicka J.W.**, et al. Embolotherapy: agents, equipment and techniques. *Interventional radiology*, 1992; Sec.ed. V(1): 9–73.





